Aus der Abteilung Kinderkardiologie des Deutschen
Herzzentrums München der Universität München
Vorstand: Prof. Dr. K. Bühlmeyer

Coronararterien beim Hypoplastischen-Links-Herz Syndrom: Pathologisch-anatomische, histologische und histometrische Untersuchungen

Dissertation
zum Erwerb des Doktorgrades der Medizin
an der Medizinischen Fakultät der
Ludwig-Maximilians Universität zu München

vorgelegt von
Max Geishauser
aus
Simbach am Inn
im Jahr
1987

LEIDSCH
BIBL.

Aus der Abteilung Kinderkardiologie des Deutschen Herzzentrums München der Universität München
Vorstand: Prof.Dr. K. Bühlmeyer

Coronararterien beim Hypoplastischen-Links-Herz Syndrom: Pathologisch-anatomische, histologische und histometrische Untersuchungen

Dissertation
zum Erwerb des Doktorgrades der Medizin
an der Medizinischen Fakultät der
Ludwig-Maximilians Universität zu München

vorgelegt von
Max Geishauser
aus
Simbach am Inn
im Jahr
1987

Mit Genehmigung der Medizinischen Fakultät
der Universität München

Berichterstatter:	Prof.Dr.K.Bühlmeyer
Mitberichterstatter:	Prof.Dr.H.-B.Hadorn
	Prof.Dr.G.Rieker
Mitbetreuung durch den promovierten Mitarbeiter:	Dr.U.Sauer
Dekan:	Prof.Dr.W.Spann
Tag der mündlichen Prüfung:	4.Juni 1987

meinen Lehrern (im weiteren Sinn)

Gliederung

1. Einleitung
1.1. Definition und Nomenklatur "Hypoplastisches-Links-Herz Syndrom" (HLHS)
1.2. Einteilung (Klassifizierung) des HLHS
1.3. Häufigkeit und Prognose
1.4. Zur Entwicklung der Gefäßversorgung des Herzens beim HLHS
1.5. Pathophysiologie der Myokardperfusion beim HLHS
1.6. Problemstellung dieser Arbeit
2. Untersuchte Fälle
3. Untersuchungsmethoden
3.1. Quantitative Anatomie
3.2. Histologie des Myokards und des Endokards
3.3. Anatomie der epikardialen Coronararterien
3.3.1. Verlauf und Verteilungsmuster
3.3.2. Versorgungstyp
3.4. Histologie der epikardialen Coronararterien
3.5. Histometrie der epikardialen Coronararterien
3.5.1. Einführung
3.5.2. Durchführung
4. Ergebnisse
4.1. Quantitative Anatomie
4.2. Histologie des Myokards und des Endokards
4.3. Anatomie der epikardialen Coronararterien
4.3.1. Verlauf und Verteilungsmuster
4.3.2. Versorgungstyp
4.4. Histologie der epikardialen Coronararterien
4.5. Histometrie der epikardialen Coronararterien
5. Diskussion

Digitized by the Internet Archive
in 2026

https://archive.org/details/IA41554827_0089

1. Einleitung

1.1. Definition und Nomenklatur "Hypoplastisches-Links-Herz Syndrom" (HLHS)

Die Entstehung des Begriffes "Hypoplastisches-Links-Herz Syndrom" (HLHS) reicht zurück in das Jahr 1945, als Taussig (95) zeigte, daß die klinischen und pathologischen Befunde bei der Aortenatresie und bei der extremen Hypoplasie des Aortenklappenrings und der Aorta ascendens sehr ähnlich sind.
Unter der Bezeichnung "Hypoplasia of the aortic tract complexes" faßte Lev 1951 (50) verschiedene, durch Obstruktion der Ein- und Ausflußbahn des linken Ventrikels gekennzeichnete Herzmißbildungen zusammen. Zu der Begriffsbestimmung, die dieser Arbeit zugrunde liegt, steuerte er damit folgende Kriterien bei:
Hypoplasie des Aortenklappenostiums, der ascendierenden Aorta und des transversalen Teils des Aortenbogens, Dilatation des Pulmonalklappenostiums und der Pulmonalarterie, sowie Hypertrophie des rechten Ventrikels und rechten Atriums und eingeschränkte Funktion des linken Ventrikels.
Mit dem Blick auf die bei diesen Herzmißbildungen auftretende Hypoplasie des gesamten linken Herzens, also auch des Mitralklappenrings und des linken Ventrikels, sprachen Noonan und Nadas (67) 1958 erstmals vom "hypoplastic left heart syndrome".
Im Gegensatz zu Lev und Noonan/Nadas und mit Sinha und Mitarbeitern (93) schließen wir die isolierte Aortenisthmusstenose, die isolierte Hypoplasie der Aorta ascendens oder des Aortenbogens, sowie die Mitralatresie mit großem Ventrikelseptumdefekt, weil sie mit einem funktionell ausreichenden linken Ventrikel einhergehen können, von dieser Diagnose aus.
In dieser Untersuchung schlossen wir außerdem Fälle mit Ventrikelseptumdefekt aus. Zusätzlich zum Ventrikelseptumdefekt werden andere assoziierte cardiale Mißbildungen gefunden,

die häufigste, besonders hämodynamisch und im Hinblick auf eine korrigierende Operation wichtigste ist die Coarctation (91).
Nach unserem Wissen ist nur ein Fall mit HLHS und Transposition der großen Arterien beschrieben (34).
Patienten mit "double inlet" Ventrikel - in der Regel mit rechtsventrikulärer Morphologie der Hauptkammer sowie linksventrikulärer Morphologie der rudimentären zweiten Kammer - und fehlender linksseitiger atrioventrikulärer Konnektion (36) wurden nicht in die Studie aufgenommen.

1.2. Einteilung (Klassifizierung) des HLHS

In der Praxis als geeignet erwies sich die Einteilung des HLHS von Sinha et al.. Nach der Anatomie des Mitralklappenostiums und nach der des Aortenklappenostiums, ob vollständig verschlossen oder ob stenotisch und durchgängig, werden unterschieden:

HLHS Typ 1	:	Aortenatresie und Mitralatresie
HLHS Typ 2	:	Aortenatresie und Mitralstenose
HLHS Typ 3	:	Aortenstenose und Mitralstenose
HLHS Typ 4	:	Aortenstenose und Mitralatresie

Andere Klassifikationen des HLHS, wie die von Eriksson und Grant (24), sind weniger gebräuchlich.

1.3. Häufigkeit und Prognose

Obwohl die Inzidenz des HLHS mit weit unter 1 pro 1000 Lebendgeborenen (11, 14, 57) sehr gering ist, gilt es doch als häufigste Ursache einer Herzinsuffizienz im Neugeborenenalter und im ersten Lebensmonat (46, 47, 87, 100). Die Häufigkeit und Geschlechtsverteilung (91) der einzelnen Typen des HLHS sind in der folgenden Tabelle dargestellt (Tab.1.1):

Quelle	Sauer (91)			Gaissmaier/ Apitz (33)		Sinha (93)	
	n	%	m:w	n	%	n	%
Typ 1	17	21	8:9	4	11	11	37
Typ 2	36	45	2:1	22	59	8	27
Typ 3	27	34	20:7	10	27	7	23
Typ 4	-	0	-	1	3	4	13

Tab.1.1. Häufigkeit und Geschlechtsverteilung der einzelnen Typen des HLHS

Die Prognose des HLHS ist infaust. Obwohl in seltenen Fällen ein Überleben bis zu mehreren Monaten möglich ist (59, 64, 100), liegt der Median des Todesalters bei 4 Tagen (91).

1.4. Zur Entwicklung der Gefäßversorgung des Herzens beim HLHS

Als erstes, primitives System zur Myokardperfusion gelten die intertrabekulären Räume des Myokards, für die Minot 1901 (56) die Bezeichnung Sinusoide prägte.
Nach Obrucnik et al. (71) entwickeln sich die mit unreifem Endothel ausgekleideten Myokardsinusoide in der 4. embryonalen Woche als primäre primitive Herzversorgungskanäle im Interstitium der endomyokardialen Zone des menschlichen Herzens. Sie stellen sich dar als trichterförmige, zum Myokard hin geschlossene Ausstülpungen des Endokards vom Ventrikellumen her (71).
Nach Steding (pers. Mitteilung) entstehen die Myokardsinusoide bei der Trabekularisierung der endokardialen Schicht des Herzens dann, wenn Einrisse in diese Schicht eng beisammen liegen und so eine größere intertrabekuläre Spalte bilden.
Räumlich durch die Myokardsulze vom Endomyokard getrennt entwickeln sich kurz darauf (4.- 5. Embryonalwoche) die ultrastrukturell anders aufgebauten epikardialen Kapillaren (wahrscheinlich aus Mesenchym und Mesothel des Epikards

(71)) und die intramyokardialen Gefäßanlagen (möglicherweise aus den nichtmuskulären Zellen des Myokards (69)).
Beim Hühnerembryo fällt dabei eine zeitliche Überlappung der letzten Entwicklungsphasen der Myokardsinusoide mit dem Auftreten des terminalen Coronargefäßsystems auf: Die Myokardsinusoide wachsen noch während der ersten Entwicklungsphasen des epi- und intrakardialen Gefäßbettes weiter, und zwar vor allem apikal, während sie sich basal wieder zurückbilden. Außerdem werden die Myokardsinusoide apikal auch länger und stärker verzweigt als basal (89).
Die Rückbildung der apikalen Myokardsinusoide erfolgt erst kurz bevor das terminale Gefäßbett seine endgültige Ausbreitung erlangt hat (89).
Anastomosen des terminalen Gefäßbettes zu den Myokardsinusoiden konnte Obrucnik (71) am menschlichen Herzen nicht finden. Heintzberger (43) konnte jedoch solche Verbindungen nachweisen, ebenso wie Anastomosen der Anlagen der Coronararterien mit denen der Coronarvenen sowie Verbindungen der Anlagen der Coronararterien und der Coronarvenen mit dem Ventrikellumen.

Beim Hühnerembryo mit experimentell induziertem HLHS entwikkelt sich im Gegensatz zum normalen Hühnerembryo die rechte Coronararterie zuerst (18). Insgesamt beginnt die mikroskopisch nachweisbare Entwicklung der terminalen Coronararterien beim Hühnerembryo mit HLHS durchschnittlich 66 Stunden später als beim normalen Hühnerembryo (18).
Wegen dieser Verzögerung bleibt das Herz beim HLHS länger nur von dem primitiven sinusoidalen Gefäßbett versorgt und die primitive Schwamm- oder Bienenwabenstruktur der ventrikulären Myokardinnenschicht ist deshalb beim HLHS in Abhängigkeit vom Grad der Hypoplasie des linken Ventrikels länger nachweisbar.
Die Rückbildung der Myokardsinusoide aber erfolgt im linken Ventrikel schon physiologischerweise später als im rechten Ventrikel.
Aufgrund dieser Konstellation bekommt das primitive sinu-

soidale Gefäßbett beim HLHS im Bereich des apikalen linken Ventrikels in bedeutendem Ausmaß Anschluß an das terminale coronararterielle Gefäßbett. Damit verliert jenes aber wahrscheinlich die Möglichkeit oder Fähigkeit, sich zu einem normalen kapillaren Gefäßbett weiterzuentwickeln (18).

1.5. Pathophysiologie der Myokardperfusion beim HLHS

Die durch die pathologische Anatomie verursachte pathologische Hämodynamik des HLHS wirkt sich besonders auf die Coronar- und Myokardperfusion aus.
Bei den HLHS Typen 1 und 2 wirkt die meistens, jedoch nicht immer (30), hypoplastische Aorta ascendens als verlängerte, gemeinsame Coronararterie (53). Sie wird retrograd über den Ductus arteriosus Botalli perfundiert, dabei kann eine häufig (20 von 34 Patienten (23)) mit dem HLHS vergesellschaftete Coarctation der Aorta den coronaren Blutfluß vermindern. Die Stenosierung, bzw. der Verschluß des Ductus arteriosus ("physiologische Coarctation" (79)) führt zur Minderperfusion auch der Coronararterien (26, 37, 51).
Eine Atresie der Aorta ascendens wäre bei den HLHS Typen 1 und 2 wegen der retrograd über die Aorta ascendens erfolgenden coronaren Blutversorgung mit dem Leben nicht vereinbar und wurde bisher auch nicht beobachtet (64).
Beim HLHS Typ 3 wird die Aorta ascendens in Abhängigkeit vom Grad der Hypoplasie der Aortenklappe antegrad perfundiert.
Weitere pathologisch-anatomische Faktoren, die die Coronarperfusion direkt beeinflussen, sind Veränderungen der Coronargefäße und das Vorhandensein von ventrikulo-coronaren Fisteln. Diese Fisteln gehen vom hypoplastischen linken Ventrikel aus und können hämodynamisch wirksam werden. Bei den HLHS Typen 1 und 4 (mit Mitralatresie) wurde das Vorkommen solcher Fisteln nicht beschrieben.
Häufig beschrieben (6, 72, 81, 91, 99) wurden solche Fisteln aber bei den HLHS Typen 2 und 3, besonders, wenn gleichzeitig eine Verengung oder ein vorzeitiger Verschluß des Foramen ovale bestehen (6, 78, 81)

Drei Arten von ventrikulo-coronaren Verbindungen werden unterschieden (72):

1. Arterio-kapilläre Verbindungen:
   Vom linken Ventrikel mittelbar über ein kapilläres Netzwerk zu den epikardialen Coronararterien, aber auch zu den Coronarvenen. Vor allem im anterioren und posterioren apikalen Grenzbereich zwischen der freien Wand des linken Ventrikels und dem Septum, seltener bis zur lateralen linksventrikulären Wand und zum Septum reichend, mit schüsselförmiger Ausbreitung subendokardial bis zum kompakten Myokard.
2. Arterio-sinusoidale Verbindungen:
   Vom linken Ventrikellumen über relativ großlumige, nur mit Endothel ausgekleidete Sinusoide zu den epikardialen Coronararterien. Auftreten nur an einem umschriebenen Bezirk der freien Wand des linken Ventrikels, welcher von apikal bis unter das hintere Mitralsegel reicht. Arterio-kapilläre oder arterio-luminale Verbindungen treten hier nicht auf.
3. Arterio-luminale Verbindungen:
   Vom linken Ventrikel über ein großlumiges primitives Gefäß zu epikardialen Coronararterien. Vorkommen apikal, mit Verbindung hauptsächlich zur linken anterior descendierenden Coronararterie (LAD), aber auch zur posterior descendierenden Coronararterie (PD) und zu marginalen Ästen der linken Circumflex-Arterie (LCX).

Hämodynamisch für die coronararterielle Perfusion bedeutsam sind besonders die ventrikulo-luminalen Verbindungen, die zu einer retrograden Coronararterienperfusion in der Systole führen können (30).

1.6. Problemstellung dieser Arbeit

Abgesehen von der orthotopen Allo- oder Xenotransplantation beim HLHS (3) steht mit der von Norwood (70) konzipierten Operation erstmals eine korrigierende Operation für das HLHS zur Verfügung.

Der leider noch immer geringe Erfolg der chirurgischen Maßnahmen beim HLHS war für uns der Anlaß, die von mehreren Autoren (28, 91) beschriebenen Veränderungen des Coronararteriensystems beim HLHS mit exakten Methoden zu objektivieren. Dabei soll der mögliche Einfluß dieser Veränderungen auf Kurz- und Langzeitergebnisse der palliativen und der korrektiven Operationsmethoden diskutiert werden. Auswahlkriterien für die verschiedenen Arten der chirurgischen Therapie, die sich aus den Veränderungen des Coronararteriensystems ergeben, sollen definiert werden.

2. Untersuchte Fälle

Im Zeitraum vom 1.März 1975 bis zum 1.März 1981 wurde im Deutschen Herzzentrum in München bei 56 Neugeborenen die Diagnose eines HLHS durch eine Herzkatheteruntersuchung gestellt, in 22 Fällen auch autoptisch gesichert (siehe Tabelle 2.1).

Fall-Nr.	Katheter-Nr.	Angio-Nr.	Sektions-Nr.	Geb.Datum	Alter [d]	Geschlecht	Länge [cm]	Gewicht [g]	Diagnose* Katheter	Diagnose* Autopsie
1	166-75	151-75	348-75	15.04.75	9	m	-	3500	2	2
2	167-75	152-75	128-75	15.04.75	6	m	-	4100	3	3
3	233-75	215-75	156-75	20.05.75	1	m	48	3100	3	3
4	286-75	265-75	-	17.06.75	4	w	50	3000	2	-
5	287-75	266-75	191-75	19.06.75	3	w	51	2590	1	1
6	315-75	293-75	-	04.07.75	11	-	52	3890	2	-
7	25-76	25-76	-	24.01.76	7	w	-	3000	1	-
8	70-76	68-76	40-76	20.02.76	32	m	50	3300	1	1
9	120-76	116-76	-	14.03.76	10	w	-	3600	1	-
10	162-76	153-76	93-76	10.04.76	2	m	53	3050	1	1
11	296-76	279-76	x-76	01.07.76	12	m	52	3730	2	2
12	399-76	379-76	226-76	12.09.76	2	m	50	3360	2	2
13	87-77	84-77	67-77	06.03.77	3	m	54	4160	2	2
14	92-77	89-77	s	08.03.77	7	m	52	3750	2	2
15	354-77	345-77	-	17.08.77	28	w	50	3000	AoVAtr	-
16	326-77	318-77	-	23.08.77	4	m	50	2960	3	-
17	340-77	331-77	216-77	01.09.77	5	m	51	3220	2	2
18	343-77	334-77	-	06.09.77	1	m	53	3820	1	-
19	-	-	201-77	06.09.77	1	m	50	3500	2	2
20	429-77	420-77	268-77	25.11.77	2	m	51	3080	3	3
21	454-77	445-77		15.12.77	7	m	50	2740	2	2
22	36-78	36-78	14-78	24.01.78	2	m	52	3400	2	2
23	51-78	50-78	-	02.02.78	7	w	55	3250	AoVAtr	-
24	96-78	92-78	-	07.03.78	4	m	54	3700	3	-
25	-	-	118-78	06.06.78	3	w	50	2940	1	1
26	259-78	251-78	-	17.07.78	2	m	59	4980	1	-
27	285-78	277-78	-	06.08.78	4	m	51	3250	1	-
28	469-78	454-78	-	28.12.78	3	w	52	3300	1	-
29	109-79	108-79	-	06.03.79	8	w	49	2900	AoVAtr	
30	-	-	51-79	13.03.79	2	m	-	3490	2	2
31	145-79	141-79	-	25.03.79	-	w	-	2900	AoVAtr	
32	184-79	179-79	-	21.04.79	3	m	53	4010	3	-
33	236-79	229-79	-	02.06.79	2	w	49	2830	AoVAtr	-
34	259-79	251-79	-	11.06.79	8	w	52	3300	AoVAtr	-
35	362-79	348-79	159-79	14.08.79	4	m	53	3440	3	3
36	365-79	351-79	-	14.08.79	7	m	46	2490	1	-
37	-	-	-	16.08.79	2	m	-	-	-	-
38	424-79	-	-	23.09.79	-	m	53	3600	AoVAtr	
39	432-79	413-79	193-79	29.09.79	1	m	53	3940	2	2
40	53-80	53-80	-	04.02.80	9	m	54,5	3520	1	-
41	81-80	79-80	-	02.03.80	2	m	55	3400	2	-
42	138-80	132-80	-	03.04.80	-	m	49	3000	3	-
43	-	176-80	-	05.05.80	1	m	49	3000	AoVAtr	
44	200-80	190-80	-	19.05.80	-	w	51	3010	MVAtr	
45	229-80	216-80	-	29.05.80	-	m	53	3600	4	-
46	232-80	222-80	-	03.06.80	2	m	55	4800	AoVAtr	
47	247-80	237-80	95-80	17.06.80	1	m	49	3310	2	2
48	373-80	363-80	-	22.08.80	-	w	53	3600	-	-
49	458-80	448-80	173-80	08.10.80	16	m	46	3400	2	2
50	470-80	461-80	-	27.10.80	3	m	53	3500	1	-
51	497-80	488-80	-	07.11.80	-	m	55	4260	3	-
52	496-80	487-80	-	11.11.80	-	m	54	3460	1	-
53	83-81	80-81	s	17.02.81	-	m	52	3180	AoVAtr	1
54	93-81	89-81	-	01.03.81	8	w	46	3110	AoVAtr	-
55	-	-	-	13.03.81	7	m	-	-		
56	129-81	126-81	52-81	27.03.81	5	m	52	3460	3	3

* = Typen-Einteilung nach Sinha et al.

s = Sektion in auswärtigem Pathologischen Institut durchgeführt, Sektonsbericht liegt vor

x-76 = Sektion in auswärtigem Pathologischen Institut durchgeführt, Sektionsbericht und Herzpräparat liegen vor

Tab.2.1. Die im Deutschen Herzzentrum München im Zeitraum vom 1.März 1975 bis 1.März 1981 registrierten Fälle mit HLHS

Davon lagen uns 14 Herzpräparate zur Untersuchung vor. Aus dem Anatomisch-Embryologisch Laboratorium der Rijksuniversiteit Leiden/Niederlande standen uns alle Herzpräparate mit HLHS aus den Jahren 1965 bis 1981 zur Untersuchung zur Verfügung (siehe Tabelle 2.2).

Fall-Nr	Werkkaard-Nr.	Geb.Datum	Alter	Geschlecht	Länge	Gewicht	Diagnose Autopsie
1	179	-	14	m	-	-	1
2	811	-	1 1/2	m	-	-	2
3	1833	-	3	w	45	3250	2
4	2707	-	8	m	-	-	2
5	2925	-	2	m	49	2370	4
6	3065	-	2	m	-	4000	2
7	3956	30.01.67	-	w	50	3055	3
8	4041	11.09.67	2	m	50	3300	1
9	4125	06.03.68	1/24	-	52	3640	2
10	4192	-	5	m	-	3360	2
11	4397	28.06.69	11	w	51	2550	1
12	4658	20.03.70	4	m	57	4500	2
13	4914	27.01.71	1/2	m	-	-	2
14	5090	17.08.71	12	w	-	-	1
15	5119	05.11.71	2	m	40	2750	1
16	5253	19.06.72	5	w	-	-	1
17	5535	04.11.73	4	m	49	2820	3
18	5775	26.10.74	4	w	50	3300	2
19	5786	06.12.74	8	m	50	3600	3
20	5796	14.12.74	12	m	55	3560	2
21	5905	09.06.75	4	w	45	3520	1
22	5971	07.01.76	4	m	52	4130	1
23	6024	-	-	m	38	660	2
24	6716	09.06.80	21	m	59	2500	3

Tab.2.2. Im Anatomisch - Embryologisch Laboratorium der Rijksuniversiteit Leiden/Niederlande in den Jahren 1965 bis 1981 registrierte Fälle mit HLHS

10 Normalherzen (je 5 aus dem Deutschen Herzzentrum München und aus dem Anatomisch-Embryologisch Laboratorium der Rijksuniversiteit Leiden) von Kindern, die nicht an Herz-Kreislaufkrankheiten gestorben waren, standen zum Vergleich zur Verfügung. Körpergröße und -gewicht dieser Kinder entsprachen dem der Patienten mit HLHS. Das Todesalter lag zwischen 0 und 16 Tagen, das mittlere Todesalter betrug 2,8 Tage, der Median 2 Tage.

Von 22 der in Tabelle 2.1 aufgeführten Patienten mit HLHS stehen die Befunde der Herzkatheteruntersuchung zur Verfügung (siehe Tabellen 2.3, 2.4 und 2.5).
Die Normalwerte für Säuglinge aus Schuhmacher/Bühlmeyer (92) dienen als Anhaltswerte.

Tab. 2.3. Herzkatheterbefunde bei 22 Patienten mit HLHS

Katheter-Nr.	Angio-Nr.	Alter bei Kath. [d]	Gewicht [g]	Länge [cm]	Hämoglobin [g%]	FI O_2	Drücke mm Hg	rechtes Atrium a	v	x	y	m	systol rechter Ventrikel	diast.	systol Arteria pulmon.	diastol	m	linkes Atrium a	v	x	y	m	systol linker Ventrikel	diast	Aorta descend. systol	diast	Sauerstoffsättigung [% O_2]	Vena cava superior	Vena cava inferior	rechtes Atrium	rechter Ventrikel	Arteria pulmonalis	Pulmonalvenen	linkes Atrium	linker Ventrikel	Aorta descendens
Typ 1																																				
287/75	266/75	2	2590	51	11,5	R		-	-	-	-	11	70	11	62	35	53	-	-	-	-	12	-	-	60	32	33	31	41	33	44	59	-	-	50
120/76	116/76	8	3600	-	13,2	100 %		17,5	18	12,5	15	16	75	15	64	37	55	29	21	13	20	20	-	-	40	37	49	59	95	96	82	98	98	-	94
70/76	68/76	1	3300	50	16,9	R		-	-	-	-	20(7)	75	15	75	-	-	-	-	-	-	-	-	-	-	-	39	52	79	87	89	-	96	-	-
162/76	153/76	2	3050	53	13,7	R		-	-	-	-	12,5	-	-	38	20	32	-	-	-	-	-	-	-	-	-	61	68	84	-	82-92	-	-	-	-
373/80	363/80	3	3600	53	12,7	50 %		22	18	8	10	14,5	53	10	50	23	41	17	20	10	12	15	-	-	35	17	69	64	86	85	84	-	95	-	79
496/80	467/80	3	3460	54	16,3	+		18	13	7,5	10	12	85	12	80	30	63	18	13	7	10	11	-	-	-	-	59	67	96	92	90	-	91	-	-
Typ 2																																				
166/75	151/75	4	3500	-	17,3	R		-	-	-	-	8	65	7	65	38	-	20	-	-	-	-	115	20	45*	38*	58	54	83	90	88	98	97	98	(91)
296/76	279/76	11	3730	52	13,0	+		6	4	-	-	-	70	3	70	38	56	35	34	-	-	-	-	-	70	45	39	46	85	86	80	96	96	-	80
399/76	379/76	1	3360	50	-	80 %		11	8	-	-	10	58	10	55	37	59	23	20	-	-	16	130	20	55	37	36	40	44	47	43	98	98	97	44
454/77	445/77	6	2740	50	16,3	R		7	-	-	-	4	90	5	90	50	87	20	-	-	-	14	80	18	65	50	-	70	91	89	84	-	100	100	88
340/77	331/77	4	3220	51	14,4	R		15	10	4	6	7	87	5	86	50	74	-	-	-	-	-	-	-	-	-	44	44	66	69	70	-	-	-	68
87/77	84/77	3	4160	54	18,4	R		10	-	7	7	8,5	80	10	75	45	65	21	23	10	18	18	-	-	39	35	48	36	68	81	80	99	99	-	90
92/77	89/77	2	3750	52	22	R		-	-	-	-	-	70	-	65	37	56	-	-	-	-	-	-	-	-	-	43	45	47	53	51	-	-	-	53
432/79	413/79	1	3940	53	14,6	100 %		10	-	-	-	8	55	4	48	35	44	-	-	-	-	-	-	-	48	35	15	11	20	16	20	-	-	-	15
36/78	36/78	1	3400	52	12,6	R		-	-	-	-	-	62	-	-	-	-	-	-	-	-	-	-	-	46	36	-	-	-	-	-	-	-	-	-
81/80	79/80	1	3400	55	12,6	+		13	-	-	-	11-14	50	-	48	11	36	16	-	-	-	13-20	40	15	48	25	38	53	69	-	-	-	98	-	91
458/80	448/15	15	3400	46	14,2	100 %		12	-	-	-	9	55	10	55	25	45	33	33	20	25	27,5	-	-	50	28	41	58	64	71	71	-	86	-	62
Typ 3																																				
167/75	152/75	4	4100	-	-	40 %		-	-	-	-	-	-	-	-	-	-	-	-	-	-	-	-	-	-	-	58	59	79	97	98	100	99	-	95
233/75	215/75	1	3100	48	14,1	+		22	15	-	-	-	58	-	55	25	45	18	25	-	-	-	-	-	-	-	40	72	97	97	97	97	98	-	-
96/78	92/78	3	3700	54	14,1	40 %		9	11	5	7	8	75	9	80	45	68	13	11	3	8	8,5	88	13	70	50	52	52	87	84	76	96	98	93	84
362/79	348/79	3	3440	53	14,3	R		-	-	-	-	-	76	-	65	35	55	-	-	-	-	-	52	-	-	-	50	43	72	71	-	95	-	97	-
129/81	126/81	3	3460	52	15,1	R		9	-	-	-	8	55	7,5	55	35	48	21	20	15	18	18,5	73	24	36	27	76	58	70	78	68	-	98	-	74
Normalwerte beim Säugling								5	3	-	-	4	25	4,0	25	15	22	7	10	-	-	-	100	6	-	-	70	76	72	72	72	95	95	95	-

Legende:
- \- = nicht untersucht, nicht bekannt
- \+ = vorhanden
- * = gemessen in der Arteria femoralis
- R = Raumluft
- MS = Myokardsinusoide
- m = Mittelwert
- FI O_2 = Sauerstoffventilation

		Rechtes Atrium					Rechter Ventrikel		Arteria pulmonalis	
		a	v	x	y	m	syst	diast	syst	diast
Typ 1	n = 6	3	3	3	3	5	5	5	6	5
Mittelwert $\bar{m}$		19,2	16,3	9,3	1,7	13,2	71,6	12,6	61,5	29,o
Typ 2	n = 11	8	4	2	2	8	11	8	1o	1o
Mittelwert $\bar{m}$		1o,5	7,5	5,5	6,5	8,4	67,5	6,7	65,7	36,6
Typ 3	n = 5	3	2	1	1	2	4	2	4	4
Mittelwert $\bar{m}$		13,3	13,o	5,o	7,o	8,o	66,o	8,2	63,7	35,o
Normalwerte beim Säugling		5	3			4	25	4	25	15

		Linkes Atrium					Linker Ventrikel		Aorta ascendens		Aorta descendens	
		a	v	x	y	m	syst	diast	syst	diast	syst	diast
Typ 1	n =	3	3	3	3	4	-	-	-	-	3	3
Mittelwert $\bar{m}$		21,3	18,o	1o,o	14,o	14,5	-	-	-	-	45,o	28,7
Typ 2	n =	7	4	2	2	5	4	4	-	-	8	9
Mittelwert $\bar{m}$		24,o	27,5	15,o	21,5	18,4	91,2	18,2	-	-	52,6	36,5
Typ 3	n =	3	3	2	2	2	3	2	1	1	2	2
Mittelwert $\bar{m}$		17,3	15,3	9,o	13,o	13,5	71,o	18,5	25 (?)	17,o	53,o	48,5
Normalwerte beim Säugling		7	1o			6	1oo	6				

Tab.2.4. Herzkatheterbefunde bei 22 Patienten mit HLHS, Druckmittelwerte (mm Hg)

		Alter bei Herzkatheter [d]	Gewicht [g]	Länge [cm]	Hämoglobin [g%]	Fi O_2	Vena cava superior [%]	Vena cava inferior [%]	rechtes Atrium [%]	rechter Ventrikel [%]	Arteria pulmonalis [%]	Vena pulmonalis [%]	linkes Atrium [%]	linker Ventrikel [%]	Aorta ascendens [%]	Aorta descendens [%]
Typ 1	n =	6	6	5	6		6	6	6	5	6		4			3
Mittelwert $\bar{m}$		2,5	327o	52	14,o	4/6	51,7	56,8	8o,2	78,6	79,3		95			74,3
Typ 2	n =	11	11	1o	1o		9	1o	1o	9	9	4	6	3		9
Mittelwert $\bar{m}$		3	351o	51,5	15,5	5/11	4o,2	45,7	63,7	66,8	65,2	97,5	96,3	98,3		65,7
Typ 3	n =	5	5	4	4		5	5	5	5	4	4	4	2		3
Mittelwert $\bar{m}$		3	365o	1,7	14,4	3/5	55,2	56,8	81,o	85,4	84,7	97,o	98,2	95,o		84,3
Normalwerte beim Säugling							7o,o	76,o	72,o	72,o	72,o	95,o	95,o	95,o	95,o	

n = Anzahl
Fi O_2 = O_2-Ventilation

Tab.2.5. Herzkatheterbefunde bei 22 Patienten mit HLHS, Mittelwerte Sauerstoffsättigung (% O2)

Bei drei Patienten mit HLHS Typ 2 (Angio.-Nr 379/76, 445/77, 79/80) konnten wir arterio-luminale Verbindungen cineangiocardiografisch nachweisen (Abb.2.1). In zwei Fällen (379/76, 79/80) kamen apikale Verbindungen vom linksventrikulären Lumen zur linken anterior descendierenden Coronararterie (LAD), in einem Fall (445/77) darüberhinaus zur rechten Coronararterie, zur Darstellung.
In allen drei Fällen zeigte sich ein retrograder Fluß in die Coronararterien, in dem Fall mit den Fisteln zur rechten und linken Coronararterie auch in die Aorta ascendens, in der ein deutlicher systolisch-diastolischen Pendelfluß nachweisbar war.



Abb.2.1. Cineangiocardiografische Darstellung einer ventrikulo-coronaren Fistel

3. Untersuchungsmethoden

3.1. Quantitative Anatomie

Angaben über die quantitative pathologische Anatomie des HLHS, die sowohl für die Diagnostik (Echokardiografie) und chirurgische Therapie, als auch für die pathologische Hämodynamik von Bedeutung sind, fehlten bislang in der Litera-

tur.
Die uns zur Verfügung stehenden Herzen mit HLHS haben wir deshalb nach der makroskopischen Untersuchung vermessen. Dabei orientierten wir uns im wesentlichen an den von Rowlatt et al.(88), van der Horst et al.(44) und Eckner et al. (21) vorgegebenen Standardparametern und fügten als Spezifika nur die für die Pulmonalarterienbändelung wichtige Länge des Pulmonalarterientruncus, d.h. den Abstand zwischen Pulmonalklappenring und der caudalen Ostiumbegrenzung der tieferen Pulmonalarterie, den Durchmesser des Atriumseptumdefektes und die Dicke der linksventrikulären Endokardschicht hinzu.

3.2. Histologie des Myokards und des Endokards

Für die Vermessung der Coronararterien wurden mit kleinen Abschnitten dieser Gefäße auch Stückchen des unmittelbar angrenzenden subepikardialen Myokards entnommen (siehe Kap.3.5). Diese wurden ebenso histologisch begutachtet wie die Myokardschnitte des linken und rechten Ventrikels (Färbungen HE, Elastika-van Gieson), die von 8 Herzen mit HLHS Typ 2 und einem Herzen mit HLHS Typ 3 vorhanden waren.
Das Endokard war in den histologischen Schnitten der Kammerwände von 7 Herzen mit HLHS Typ 2 gut zu beurteilen, bei den Myokardschnitten des weiteren Herzens mit HLHS Typ 2 und des Herzens mit HLHS Typ 3 war es nur angeschnitten, wurde deshalb da nicht beurteilt.

3.3. Anatomie der epikardialen Coronararterien

3.3.1. Verlauf und Verteilungsmuster

Bei 37 von insgesamt 38 Herzen mit HLHS (das Herzpräparat mit Sektionsnummer x-76 erhielten wir erst nach Abschluß dieser Untersuchung) haben wir die Coronararterien in ihrem epikardialen Verlauf untersucht und beurteilt. Dazu präparierten wir jeweils beide Coronararterien auf der Herzober-

fläche von Epikard frei, fotografierten die Herzoberfläche und kartografierten den gefundenen Coronararterienverlauf auf einem speziell angefertigten Schema.

3.3.2. Versorgungstyp

Besonderheiten des Coronararterienverlaufs und den Versorgungstyp (Dominanz) hielten wir bei der Durchführung des unter 3.3.1 beschriebenen Arbeitsgangs gleichzeitig in einer Tabelle (Tab.4.3) fest.

3.4. Histologie der epikardialen Coronararterien

Bei 37 von insgesamt 38 Herzen mit HLHS und bei 9 normalen Herzen haben wir die Coronararterien histologisch untersucht. Die mikroskopische Untersuchung der für die Histometrie angefertigten histologischen Schnitte, vor allem in der Elastika-van Gieson Färbung (Resorcin-Fuchsin enz., siehe Kap.3.5) erfolgte durch drei Untersucher.
Untersucht wurden:

1. Dicke der Intima. Eine artefizielle Verdickung durch Schrägschnitt des Gefäßes war durch die Methode der Schnittgewinnung (siehe Kap.3.5) ausgeschlossen.
2. Aufsplitterung, bzw. Rißbildung der Lamina elastica interna. Eine Aufspaltung mit gleichzeitiger Bildung mehrerer Elasticaschichten wurde als besonders schwerwiegender pathologischer Befund gewertet und vermerkt.
3. Veränderungen der Tunica media stehen in engem Zusammenhang mit Veränderungen der Lamina elastica interna und externa. Beispielsweise tritt eine Zunahme von elastischen Fasern in der Media und der Verlust der Abgrenzbarkeit gegenüber den elastischen Schichten nur im Zusammenhang mit pathologischen Veränderungen entweder der Lamina elastica interna oder externa (oder beider) auf. Zur Beurteilung sind deswegen die entsprechenden Befunde sowie die Ergebnisse der Histometrie (Kap.3.5) heranzuziehen.

4. Aufsplitterung oder Rißbildung der Lamina elastica externa.
5. Eine Beurteilung der Tunica adventitia ist einerseits durch die Art der Präparation und andererseits durch die fehlende Quantifizierbarkeit nur begrenzt möglich.

3.5. Histometrie der epikardialen Coronararterien

3.5.1. Einführung

Die ersten Messungen an histologischen Schnitten von Arterien wurden 1868 von Johnson (46), dann 1872 von Gull und Sutton (39) und 1877 von Ewald (29) durchgeführt. Dabei wandten Gull und Sutton bereits die Methode der Injektion von Arterien zur Vergrößerung des Gefäßlumens auf in vivo-Verhältnisse an.
Daß mit der uns eher primitiv anmutenden Mikroskop-Camera lucida Resultate erarbeitet werden konnten, die heute als gesichert betrachtet werden, liegt an der Sorgfalt der Untersucher und an den durch genaue Auswahl bedingten bedeutenden Unterschieden im zu vergleichenden Material.
So beschränkte sich beispielsweise Ewald, der zum Teil schon direkte mikrometrische Messungen vornahm, auf die Vermessung leicht zu isolierender Gefäße einer einzigen Lokalisation, nämlich der kleinen Piagefäße der Pons, deren Lumen zwischen 10 und 30 Mikromillimetern lag. Als Vergleichsparameter verwandte er das Verhältnis zwischen Wanddicke und Gefäßlumen. Da er die Gefäße vor der Messung nicht inijzierte, beschreibt er die "...Halskrausenfältelung der Membrana elastica, die andererseits glatt gedehnt sein müßte...".



Abb.3.1. Die "Halskrausenfältelung" der Membrana elastica interna

Fertigt man histologische Präparate mit Schnittrichtung senkrecht zur Verlaufsrichtung (Quer- oder Transversalschnitt) der mit in vivo-Druck inijzierten Arterien an, dann bietet sich die Membrana elastica dem Betrachter als annähernd zu einem Kreis aufgespannt dar.
In den nachfolgenden Arbeiten wurde die Methode der Okularmikrometer-Histometrie immer wieder in Details verbessert (4, 19, 62, 63, 72, 73, 80, 83, 84, 85, 97).
Zwischenzeitlich kehrten Short und Thompson wieder zur Messung inijzierter Arterien zurück und versuchten diese Methode dadurch zu verbessern, daß sie die Injektion mit systolischem in vivo-Druck durchführten.
Nach einer kritischen Analyse der bis dahin gebräuchlichen Meßmethoden versuchten Suwa et al.(94) und Furuyama 1961 (32) das Problem auf einem neuen Weg zu lösen. Sie gingen von vornherein davon aus, daß der in vivo-Zustand der Arterien postmortal nicht exakt rekonstuierbar ist. Stattdessen kreierten sie einen theoretischen Zustand der Arterien, in dem der Gefäßquerschnitt exakt kreisförmig, die Lamina elastica interna vollkommen glatt ausgespannt und die Mediadicke überall gleich ist. Diesen Zustand nannte Furuyama "basic state of arteries". Die zu messenden Arterien transformierte er mathematisch in diesen idealisierten Zustand und ermöglichte dadurch einen einheitlichen Beurteilungsstandard. Die

fotografischen Bilder histologischer Schnitte von uninijzierten, kollabierten Arterien, die er durch maßstabgerechte Projektion mit bekanntem Vergrößerungsfaktor erhalten hatte, wurden mit Kurvimeter und Planimeter vermessen. Aus der gemessenen Länge der Lamina elastica interna und der Fläche der Tunica media der Gefäßschnitte, die senkrecht zur Arterienverlaufsrichtung angefertigt wurden, errechnete er den Gefäßradius und die Dicke der Tunica media eines idealisierten Gefäßes mit kreisförmigem Querschnitt.
1965 wurde von Abramovici und Neufeld (1) die direkte Planimetrie der Gefäßwandflächen mit dem Visopan-Planimeter eingeführt, die eine Verringerung des Vergrößerungsfehlers gegenüber den Papierfotovermessungen und eine weitere Arbeitserleichterung erbrachte.
Während Furuyama die Länge der Membrana elastica interna mit Hilfe eines Kurvimeters bestimmt hatte, bestimmte Pesonen 1974 (77) diese mit einer "Coordinatographic method", d.h. einer fotogrammetrischen Methode unter Zuhilfenahme eines üblicherweise zur Luftbildmessung verwendeten Zeiss Stereoplanigrafen. Zur Methode der Präparatgewinnung gab er an, daß die Entnahmestelle der histologischen Schnitte der Arterien mindestens im Abstand eines Gefäßradius von den Gefäßaufzweigungen entfernt sein sollte, um Fehler zu vermeiden, die durch die Aufweitung eines Gefäßes zu zwei Gefäßen bei in der Regel nur wenig veränderter Wanddicke entstehen könnten.
Gestützt auf seine Versuchsergebnisse gab er außerdem eine Fehlerrechnung und -schätzung an, aufgrund welcher ein Gesamtfehler von weniger als 15% bei seiner Methode angenommen werden darf.

3.5.2. Durchführung

Die epikardialen Coronararterien von insgesamt 36 Präparaten von Herzen mit hypoplastischem linken Herzen und 10 Präparaten von Normalherzen vergleichbaren Alters wurden nach vorausgehender makroskopischer Beurteilung vermessen. Die

Beschränkung auf die epikardialen Coronararterien ergab sich durch die für die Meßmethode erforderlichen exakten Transversalschnitte der histologischen Präparate: Die Einhaltung dieser Bedingung war nur bei den epikardialen Coronararterien makroskopisch überprüfbar. Als Meßmethode wurde die Suwa/Furuyama/Pesonen-Methode gewählt.

Folgende Bedingungen sollten bei der Durchführung der Messungen erfüllt sein:

1. Messung der Radien und Wanddicken der linken und der rechten Coronararterie an vergleichbaren Meßstellen bei den vier Typen des HLHS und bei Normalherzen
2. Makroskopisch-histologische Untersuchung der vermessenen Coronararterien
3. Einfachheit der Durchführung der Messungen (mit einem gebräuchlichen Meßgerät)

Dementsprechend entschieden wir uns zunächst für die Entnahme mehrerer, ungefähr fünf Millimeter langer Stücke der verschiedenen epikardialen Coronararterien an folgenden Entnahmestellen, die eine Vergleichbarkeit der Meßstellen ermöglicht (Abb.3.2):

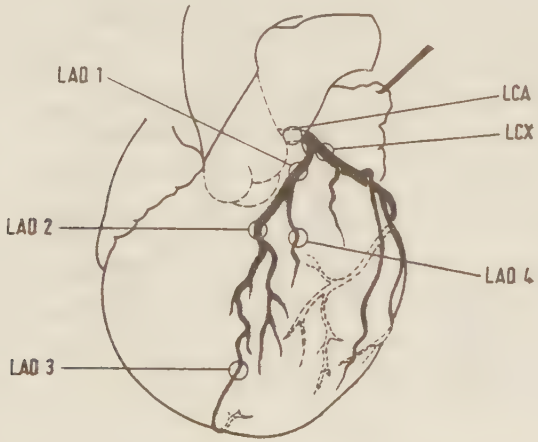

Linke Coronararterie

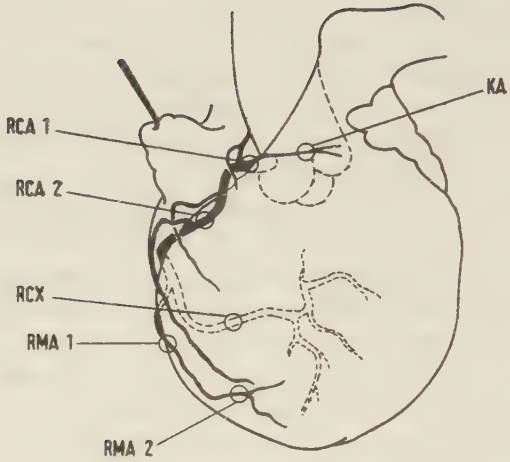

Rechte Coronararterie

Abkürzungsverzeichnis zum Entnahmeschema:

LCA	Linke Coronararterie, Entnahmestelle unmittelbar am Abgang von der Aorta ascendens
LCX	Linke Circumflex-Arterie, Entnahmestelle circa einen Millimeter nach Abgang von dem Hauptstamm der linken Coronararterie
LAD1	Linke anterior descendierende Arterie, Entnahmestelle circa zwei Millimeter nach Abgang der linken Circumflexarterie
LAD2	Linke anterior descendierende Arterie, Entnahmestelle in der Mitte zwischen Herzbasis und -apex
LAD3	Linke anterior descendierende Arterie, Entnahmestelle apikal
LAD4	Diagonalast der linken anterior descendierenden Arterie, Entnahmestelle circa zwei Millimeter nach Abgang von der linken anterior descendierenden Arterie
RCA1	Rechte Coronararterie, Entnahmestelle etwa einen Millimeter nach Abgang von der Aorta ascendens
RCA2	Rechte Coronararterie, Entnahmestelle im Sulcus atrioventricularis in der Mitte zwischen Abgang des Konusastes und der rechten Marginalarterie
RCX	Rechte Circumflex-Arterie, Entnahmestelle etwa zwei Millimeter nach Abgang der rechten Marginalarterie
KA	Konusast, Entnahmestelle etwa zwei Millimeter nach Abgang von der rechten Coronararterie
RMA1	Rechte Marginalarterie, Entnahmestelle herzbasisnah, etwa zwei Millimeter nach dem Abgang von der rechten Coronararterie
RMA2	Rechte Marginalarterie, Entnahmestelle am Apex cordis

Abb.3.2. Schema der Entnahmestellen der epikardialen Coronararterien

Auf eine Entnahmestelle an der Herzhinterwand (etwa Ramus posterior descendens) haben wir verzichtet, da die Konstanz der Meßstellen bei den verschiedenen Versorgungstypen nicht gewährleistet war. Ebenso wurde eine Vermessung der Arterien an den Abzweigungsstellen nicht vorgenommen, da wegen der dort völlig anderen stömungsphysikalischen Situation ein Vergleich zu den hier untersuchten Coronararterienabschnittenn nicht ohne weiteres möglich wäre.
Zuerst präparierten wir dann die rechte und linke Coronararterie in ihrem epikardialen Verlauf vollständig von Epikard frei und beurteilten dabei sowohl den Verlauf als auch den Versorgungstyp.
Danach entnahmen wir an den im Schema angegebenen Stellen je ein fünf Millimeter langes Coronararterienstück, in der Regel mit daranhängendem Myokard.
Wegen der im Bereich von Aufzweigungen regelmäßig histologisch nachweisbaren pathologische Befunde wie Verdickung der Intima und Fragmentation der Lamina elastica interna (Abb. 3.3, Abb.3.4) verwandten wir besondere Sorgfalt darauf, nicht nur den von Pesonen geforderten Abstand von einem Radius (R), sondern mindestens den Abstand von einem Gefäßdurchmesser (D) von Gefäßaufzweigungen einzuhalten.

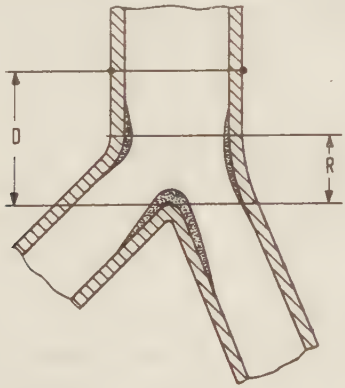

Abb.3.3. Schnittmindestabstand zu Gefäßaufzweigungen

Abb.3.4. In den Aufzweigungsbereichen auftretende Gefäßveränderungen wie Intimaverdickung und Fragmentation der Lamina elastica interna

Die auf diese Weise erhaltenen Gefäßstückchen betteten wir in Paraffin so ein, daß sie mit ihrer Längsachse im rechten Winkel zur späteren Schnittebene lagen.
Die gesamten Gefäßstücke wurden dann semiseriell geschnitten mit einer Schnittdicke von 8 um und Zwischenräumen zwischen den einzelnen Schnitten von mindestens 500 um.
Die Semiserienschnitte aller Coronararterienstücke je einer Herzseite (Rechte- oder linke Coronararterie) brachten wir auf je vier Objektträger auf und färbten sie nach folgenden Standardmethoden:

1. Hämatoxylin-Eosin
2. Azan
3. Elastica-van Gieson. Diese Färbung stellt alle für die Histometrie relevanten Strukturen sehr gut dar. Außerdem ist die zur Schnittauswahl vor der Messung notwendige histologische Beurteilung mit dieser Färbung ebenfalls möglich.
4. Elastica (Resorcin-Fuchsin). Diese Färbung brachte gegenüber der Elastica-van Gieson Färbung weder für die histologische weder für die quantitative Auswertung Vorteile.

Von den so gefärbten Schnitten wählten wir pro Herzpräparat

und Entnahmestelle die beiden im Lichtmikroskop als am kleinsten erscheinenden Schnitte aus, da bei diesen die Wahrscheinlichkeit, daß der Schnitt exakt im rechten Winkel zur Arterienwand verlief, am größten ist. Diese vermaßen wir (siehe Schema zur Messung: Abb.3.7, S.26). Von den so erhaltenen Meßwertgruppen wurde die numerisch kleinere zur Rechnung in die Tabelle aufgenommen. Qualitativ schlechte oder beschädigte Schnitte wurden nicht analysiert.
Als Messgerät haben wir einen Kurvendigitalisierer "Videoplan" (Fa.Kontron, Eching und Fa.Zeiss, Oberkochen) (Abb.3.5) verwendet. Er ermöglicht eine sehr präzise Bildanalyse: Ein zweidimensionales Meßfeld wird mit hunderttausenden Bildpunkten belegt, deren Anordnung digitalisiert ist. Sobald die Messpunkte mit einem Zeichenstift (Cursor) erreicht werden, werden sie aufgerufen und in einem Mikrocomputer verarbeitet. Mittels eines Fernseh-Overlays (Abb.3.6) kann nun das Messfeld auf die vom Mikroskop per Fernsehkamera auf den Bildschirm übertragene Struktur aufgebracht werden. Der Mikrocomputer kann aus der Konstellation der aufgerufenen Bildpunkte verschiedene Parameter der dargestellten Struktur errechnen, bei unserem Programm die Länge und die eingeschlossene Fläche.



Abb.3.5. Der von uns benutzte Messaufbau mit dem "Videoplan"



Abb.3.6. Das Fernseh-Overlay. Man erkennt auf dem Bildschirm die Grenzen einerseits zwischen dem Gefäßlumen und der Intima und andererseits zwischen der Intima und der Media und zwischen Media und Adventitia (entsprechend der nachgezeichneten Lamina elastica interna, bzw. der Media-Adventitia Grenze)

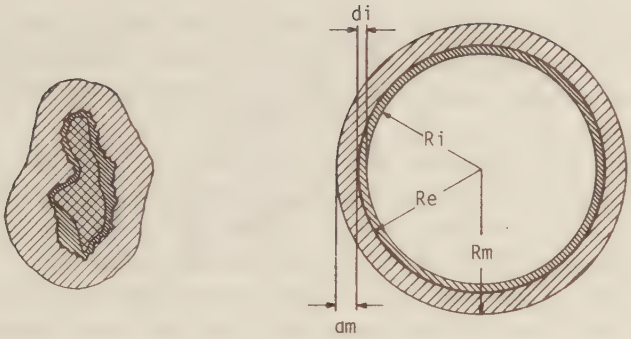

Abb.3.7. Schema zur "Gefäßidealisierung"

Nach folgendem Schema haben wir gemessen:

1. Messung: Lamina elastica interna
   Darstellung der Lamina elastica interna idealisiert als Kreis:

$$l = 2\,Re\,\pi \Longrightarrow Re = \frac{l}{2\pi}$$

2. Messung: Fläche

3. Messung: Fläche +

   Dritter Meßwert minus zweiter Meßwert ergibt die Fläche der Intima Ai

$$Ai = \pi\,Re^2 - \pi\,(Re - di)$$

   Daraus errechnet sich die <u>Dicke der Intima di</u> nach:

$$di = Re - \sqrt{Re^2 - \frac{A}{\pi}}$$

4. Messung: Fläche + +

   Vierter Meßwert minus dritter Meßwert ergibt die Fläche der Media Am

$$Am = (Re + dm)^2 - Re^2$$

   Daraus errechnet sich die <u>Dicke der Media dm</u> nach:

$$dm = \sqrt{\frac{A}{\pi} + Re^2} - Re$$

Abkürzungen:
Ri Radius der Intima
   Ri = Re - di
Re Radius der lamina elastica interna
Rm Außenradius der Media
   Rm = Re + dm
dmi Gesamtgefäßwanddicke ohne Adventitia
   dmi = dm + di

Die Lamina elastica externa konnte öfters wegen einer erheblichen Fragmentierung nicht für die Messung verwendet werden. Stattdessen wurde dann die Media-Adventitia Grenze zur Messung verwandt.
Vor jeder Einzelmessung nahmen wir eine Eichung des Meßsystems mittels einer auf einem Glasobjektträger aufgebrachten 1000 um Skala vor und glichen eventuell auftretende Fehler bei der Rechnung mit einem Korrekturfaktor aus.
Als Parameter verwendeten wir den Gefäßlumenradius (Ri), der von der Mediadicke (dm) im statistischen Sinn unabhängig ist. Dies ist beim Gefäßaußenradius (Rm) nicht der Fall, da er die Mediadicke enthält. Der Radius kann außerdem im Gegensatz zum Durchmesser direkt für weitere Berechnungen (z.B. zur Hämodynamik) verwendet werden.

Zum Meßfehler:
Beim Schrägschnitt mit dem Winkel α würde sich der Meßwert für die Mediafläche nach

$$A = \pi \frac{Rm^2}{\cos \alpha} - \frac{Ri^2}{\cos \alpha}$$

ändern. Damit der Fehler durch Schrägschnitt bei der Meßung der Fläche der Media unter 5% bleibt, muß also der Winkel unter 17,5 Grad bleiben. Oder anders: Besteht ein Schnittwinkelfehler von 10 Grad, so bleibt der Flächenfehler unter 1,5 %. Dazu ist außerdem zu berücksichtigen, daß, wie die Formeln zum Meßschema zeigen, der Meßwert für die Mediafläche in das endgültige Meßergebnis nur in der Quadratwurzel eingeht, was eine weitere Verminderung des Gesamtfehlers ergibt. Aufgrund unserer Meßergebnisse nehmen wir einen Gesamtfehler von weniger als 5% an. Der interindividuelle Meßfehler - ein solcher geht in unsere Meßergebnisse nicht ein - beträgt weniger als ± 1%.

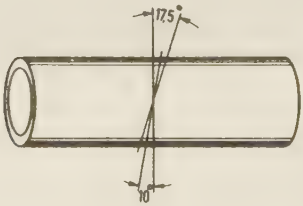

Abb. 3.8. Maßstabsgetreue Darstellung der oben angegebenen Schnittwinkelfehler 10 Grad und 17,5 Grad

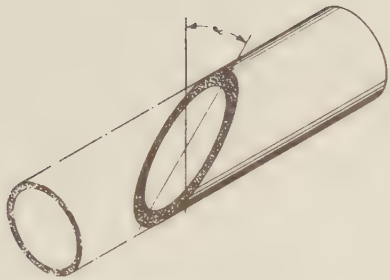

Abb. 3.9. Darstellung der Projektion der gemessenen Fläche zum Oval bei Schnittwinkelfehlern

4. Ergebnisse

4.1. Quantitative Anatomie

37 Herzpräparate mit HLHS wurden vermessen (Ergebnisse siehe Tabellen 4.1 und 4.2)

Tab.4.1. 37 Herzen mit HLHS: Quantitative Anatomie

		Geburts-			Herz-				RA		RV							LV						Aorta		
		Alter [d]	Gewicht [g]	Länge [cm]	Gewicht [g]	Länge	Breite	Umfang	IA Defekt D	Wanddicke max	TV Ostium D	TV Ring - Apex	Apex-PV Ring	RV Wanddicke max.	PV Ostium D	PV Ring - tf PA caud	PT D	PDA D	MV Ostium D	MV Ring - Apex	Apex-AoV Ring	LV Wanddicke max.	LV Endo max.	EFE	Ao asc D	AoV D	Ao desc. D
Typ 1 S 118/78	WK 6864	3	2740	50	24	35	31	85	8	2.1	-	34	37	3.4	8	-	7.5	2.5	-	-	-	-	-	ø	1	-	-
	179	14	-	-	-	35	42	105	3	1.0	13	22	21	5.5	8	9	9	4	-	6	-	-	-	ø	1.5	-	6
	4041	2	3300	50	-	37	31	90	8	1.0	12	25	31	4	9	8	10	4	-	-	-	-	-	ø	2		6
	4397	11	2550	51	-	27	28	78	5	0.5	10	21	22	3.5	5	7	8	-	-	-	-	-	-	ø	2	-	-
	5090	12	-	-	-	45	38	107	10	1.0	15	35	41	6	9	-	9	5	-	6	-	-	-	ø	2	-	-
	5119	2	2750	40	-	38	36	97	4	1.0	15	30	31	4.5	9	9	9	5	-	-	-	-	-	ø	2	-	-
	5253	5	-	-	-	40	35	100	8	1.5	16	24	32	4.5	8	-	9	3	-	-	-	-	-	ø	1	-	-
	5905	4	3520	45	-	40	36	95	7	1.5	14	29	41	5.5	9	5	10	3	-	-	-	-	-	ø	1.5	-	-
	5971	4	4130	52	-	42	39	100	-	1.0	14	32	40	4.5	8	6	9	-	-	-	-	-	-	ø	2	-	-
Typ 2 S 226/76	WK 6858	2	3360	50	34	36	39	100	4	1.5	12.5	27	32	4.5	7.5	4	8.5	3	4.5	10	10	10	2	+	2.5	-	4.5
67/77	6859	3	4160	54	-	42	36	110	4	2.7	9.5	32	34	4.5	8	-	9	3	-	-	-	5	-	+	3	-	-
201/77	6860	3	3755	52	20	34	37	105	4	2.1	14	31	31	6.5	9	4	7.5	4	4	15	14	7.5	2.5	+	1.5	-	5
216/77	6861	5	3220	52	32	43	36	110	5	1.5	14.5	32	35	5.5	8	4	8.5	3	2	3	3	12	0.5	+	1.5	-	4
14/78	6863	2	3400	51	25.8	32	36	95	3	2.0	12.5	28	31	4.5	7	4	7.5	3	-	14	14	7	-	+	1.5	-	4.5
51/79	6865	2	3400	51	30	33	44	110	11	1.2	10.5	25	30	5	9	6	9.5	4	6	12	11	12	1.5	+	3	-	4
193/79	6866	1/2	3840	52	37	36	37	92	-	1.9	13	31	34	4	9	2.5	8.5	4	-	11	13	6	1.1	+	2	-	4.5
95/80	6867	2	3440	50	22	40	36	90	-	1.8	12	31	36	2	5	5.5	7	3	6	10	12	6	1.5	+	2	-	5
173/80	6868	16	3270	52	42	36	41	105	2.5	1.5	11.5	31	32	4.5	8.5	8	9	-	3	7	8	-	0.4	+	2	-	5
	811	1 1/2	-	-	-	28	34	85	4	1.0	11	26	32	5	7	5	7	3	3	6	-	5	1	+	1.5	-	-
	1883	3	3250	45	-	39	40	110	4	1.5	11	34	42	4	8	6	9	4	6	10	12	11	-	+	3	-	-
	2707	8	-	-	-	40	42	110	3	1.0	12	37	40	4	8	5	9	5	3	13	13	5	-	+	3	-	-
	3065	2	4000	-	-	40	39	110	6	2.0	12	40	43	5	8	7	8	3	3	10	11	7	2.5	+	2.5	-	-
	4125	1/24	3640	52	.	41	37	105	4	1.0	13	34	39	3.5	8	6	9	4	3	11	12	6	-	+	3	-	-
	4192	5	3360	-	.	36	30	102	4	1.5	10	30	34	4.5	8	5	9	6	1.5	21	-	5	z	ø	5	-	-
	4658	4	4500	57	-	45	42	115	4	1.5	12	38	40	5	8	6	9	5	3	11	13	10	1.5	+	2	-	-
	4914	1/2	-	-	-	35	43	115	4	1.0	11	32	33	4	10	5	11	4	3	14	-	4	0.5	+	2	-	-
	5775	4	3300	50	-	41	45	115	5	1.5	15	33	37	4	9	5	10	3	2	3	4	3	1	+	2	-	-
	5796	12	3560	55	-	47	45	115	6	0.5	16	35	41	4	9	6	9	4	3	11	12	3	0.5	+	2	-	-
	6024 II	-	660	38	-	28	25	75	4	1.0	9	15	21	3	4	5	6	3	3	10	12	2.5	z	ø	2	-	-
Typ 3 S 268/77	WK 6862	2	2960	51	-	30	39	95	6	1.9	11	33	33	3.5	6.5	1	7	2.5	7	18	21	9.5	1	+	-	2.5	-
52/81	6869	5	3530	53	36	35	39	105	2	1.7	7.5	32	30	3.9	7	5	7	3	6	21	-	13	3.5	+	5	4	5
159/79	6872	-	3200	51	-	38	46	113	5	1.6	15	30	30	4	10	2.5	-	4	2	7	8	4	1	+	3	2	4
	3956	-	3055	50	-	34	36	100	5	2	10	28	28	3	7	5	8	3	2	5	6	4	2	+	2.5	-	-
	5535	4	2820	49	-	36	37	100	6	1	13	27	35	3	9	10	10	4	5	22	22	4.5	1	+	3	2	-
	5786	8	3600	50	-	43	48	120	7	1.5	12	34	36	6	8	8	10	3.5	4	28	33	5	1.5	+	4	2	-
	6716	21	2500	59	-	48	47	145	-	2	12	22	31	8	9	8	10	-	5	14	16	4.5	z	ø	3	3.5	-
Typ 4	WK 2925	2	2370	49	-	38	43	110	6	1	13	32	36	4	7	4	8	3	-	13	14	2	z	ø	-	-	-

RA	rechtes Atrium	S	Sektionsnummer
RV	rechter Ventrikel	WK	Werkkaard-Nummer
PV	Pulmonalklappe	H	Histologische Schnitt-Nummer
LV	linker Ventrikel		
Ao	Aorta		

IA Defekt D	Intraatrialer Defekt, Durchmesser
Wanddicke max	maximale Wanddicke
TV Ostium D	Trikuspidalostium, Durchmesser
TV Ring-Apex	Abstand Trikuspidalklappenring - Apex rechter Ventrikel
Apex-PV Ring	Abstand Apex rechter Ventrikel - Pulmonalklappenring
RV Wanddicke max	maximale Wanddicke des rechten Ventrikels
PV Ostium D	Pulmonalklappenostium, Durchmesser
PV Ring - tief PA caud	Abstand Pulmonalklappenring - tieferer Pulmonalarterienast caudal
PT D	Pulmonaltruncus, Durchmesser
PDA D	offener Ductus arteriosus, Durchmesser
MV Ostium D	Mitralklappenostium, Durchmesser
MV Ring-Apex	Abstand Mitralklappenring - Apex linker Ventrikel
Apex-AoV	Abstand Apex linker Ventrikel - Aortenklappenring
LV Wanddicke max	maximale Wanddicke des linken Ventrikels mit Endokard
LV Endo max	maximale Endokarddicke im linken Ventrikel
EFE	Endokardfibroelastose
Ao asc D	Aorta ascendens, Durchmesser
AoV D	Aortenklappenring, Durchmesser
Ao desc D	Aorta descendens, Durchmesser

-	nicht untersucht, nicht bekannt
o	nicht vorhanden, ohne pathologischen Befund
z	zart (makroskopisch nicht verdicktes Endokard)

Tab.4.1. Legende

Tab.4.2. 37 Herzen mit HLHS: Quantitative Anatomie: Mittelwerte und Standardabweichungen
Normwerte nach Eckner et al.(21)

	Geburts-			Herz-				RA		RV								LV							
	Alter [d]	Gewicht [g]	Länge	Gewicht [g]	Länge	Breite	Umfang	IA Defekt D	Wanddicke max	TV Ostium D	TV Ring - Apex	Apex-PV Ring	RV Wanddicke max	PV Ostium D	PV Ring - tf PA caud	PT D	PTA D	MV Ostium D	MV Ring - Apex	Apex - AoV Ring	LV Wanddicke max	LV Endo max	Ao asc D	Ao V D	Ao desc D
Typ 1																									
Mittelwert $\bar{m}$	6,3	3165	48	24	37,7	35,1	95,2	6,6	1,2	13,6	28,0	32,9	4,6	8,1	7,3	8,9	3,7	-	6,0	-	-	-	1,7	-	6,0
Anzahl n	9	6	6	1	9	9	9	8	9	8	9	9	9	9	6	9	9	0	2	0	0	0	9	0	2
Standardabw. σ	4,7	601	4,6	0	5,1	4,4	9,4	2,4	0,5	1,9	5,2	7,6	0,9	1,3	1,6	0,8	1,0	-	0	-	-	-	0,4	-	0
Typ 2																									
Mittelwert $\bar{m}$	3,6	3418	51	30	37,6	38,2	103,7	4,5	1,5	12,1	31,1	34,8	4,4	7,9	5,2	8,5	3,8	3,5	10,6	10,9	6,7	1,1	2,4	-	4,6
Anzahl n	19	17	15	8	20	20	20	18	20	20	20	20	20	19	19	20	18	17	19	16	19	15	20	0	8
Standardabw. σ	3,6	796	4,4	7,5	5,1	5,0	11,1	1,9	0,5	1,8	5,4	5,2	0,9	1,4	1,2	1,1	0,9	1,4	4,2	3,2	3,0	0,8	0,8	-	0,4
Typ 3																									
Mittelwert $\bar{m}$	8,0	3095	52	36	37,7	41,7	111,1	5,2	1,7	11,5	29,4	31,9	4,2	8,1	5,6	8,7	3,3	4,4	16,4	17,7	6,4	1,4	3,4	2,7	4,5
Anzahl n	5	7	7	1	7	7	7	6	7	7	7	7	7	7	7	6	6	7	7	6	7	7	6	6	2
Standardabw. σ	7,6	388	3,4	7,5	6,0	5,1	17,2	1,7	0,4	2,4	4,2	2,9	1,7	1,3	3,2	1,5	0,6	1,9	8,3	10,0	3,5	1,1	0,9	0,9	0,7
Normwerte																									
Mittelwert $\bar{m}$	-	-	-	21	-	-	-	-	-	10,8	25	30	3	7,3	-	-	-	10,5	29	29	5,5	-	6,7	6,7	-
Standardabw. σ				5						1,6	4	3	1	1				1,5	3	3	1		1	1	

Das geringe Geburtsgewicht bei dem Patienten mit WK 6024 (Tab.4.1) erklärt sich dadurch, daß es sich um ein Zwillingskind handelte (wobei das zweite Kind ein normales Herz hatte).
Das Endokard bei WK 4192, 6024 und 6716 erschien makroskopisch zart, im Gegensatz zu den Befunden bei allen anderen untersuchbaren Herzpräparaten mit HLHS Typ 2 und 3. Eine histologische Untersuchung des Endokards konnte nicht angeschlossen werden, diese Beobachtung bleibt deswegen ungeklärt.
Der linke Ventrikel bei HLHS Typ 1 konnte zwar in allen Fällen gefunden werden. Es wurden jedoch nur zwei Messungen vorgenommen, da in den anderen Fällen entsprechende vergleichbare Messpunkte wegen der Beschädigungen der Herzpräparate durch die Sektion nicht aufgefunden werden konnten.
In Tab.4.2 sind die bei vergleichbaren Geburtsgewichten und vergleichbaren Herzlängen (basal-apikale Richtung) stark unterschiedlichen Breiten und Umfänge der Herzen bemerkenswert.
Deutliche Unterschiede zeigen sich auch im Durchmesser der Aorta ascendens, besonders im Vergleich von HLHS Typ 3 mit den HLHS Typen 1 und 2.
Die Länge des Pulmonaltruncus, gemessen vom Pulmonalklappenring bis zur caudalen Begrenzung des tiefer gelegenen Pulmonalarterienastes war, wie beide Tabellen (Tab.4.1 und 4.2) zeigen, besonders bei den HLHS Typen 2 und 3 sehr gering.

4.2. Histologie des Myokards und des Endokards

Bei der histologischen Begutachtung der epikardnahen Myokardblöcke, die sich an den zur Histometrie der Coronararterien entnommenen Gefäßabschnitten befanden, zeigte sich bei allen Herzen mit HLHS im Vergleich zu Normalherzen eine interstitieller Fibrose vor allem bei den vorhofnahen Entnahmestellen und denen der rechtsventrikulären Ausflußbahn.
Einschränkend sind die geringen Abmessungen (Würfelkantenlänge ca. 1/2 cm) der für die Untersuchung zur Verfügung

stehenden Myokardstücke festzuhalten.
Bei den Myokardschnitten des linken und des rechten Ventrikels von 8 Herzen mit HLHS Typ 2 und einem Herzen mit HLHS Typ 3, die uns außerdem zur Beurteilung vorlagen, sahen wir ebenso wie bei obengenannten epikardnahen, den Coronararterien benachbarten Myokardstückchen in keinem Fall Zeichen einer längerdauernden Myokardischämie oder eine pathologische Myokardfaserverlaufsrichtung. Zu beobachten war aber eine deutliche Unregelmäßigkeit in der Anordnung der Myokardzellen, besonders der lumennahen Myokardschichten.
Bei den Herzen mit HLHS Typ 2 kamen im linken Ventrikel in allen 8 Fällen, im rechten Ventrikel in 3 Fällen netz- bis streifenförmige Fibrosen des Interstitiums vor, welche subendokardial an Schwere zunahmen.
In den Fällen mit HLHS Typ 2 bestand eine Endokardfibroelastose des linken Ventrikels unterschiedlichen Grades von sehr geringer bis sehr starker Ausprägung.
Die Endokardfibroelastose war in allen Fällen zellreich, als Hinweis auf ihr eher geringes Alter. Sie betraf das gesamte Endokard des linken Ventrikels, einschließlich der Trabekel und Papillarmuskel und reichte besonders apikal in Ausläufern bis in das Myokard. In zwei Fällen mit HLHS Typ 2 fanden sich Verkalkungen in der Endokardfibroelastose.

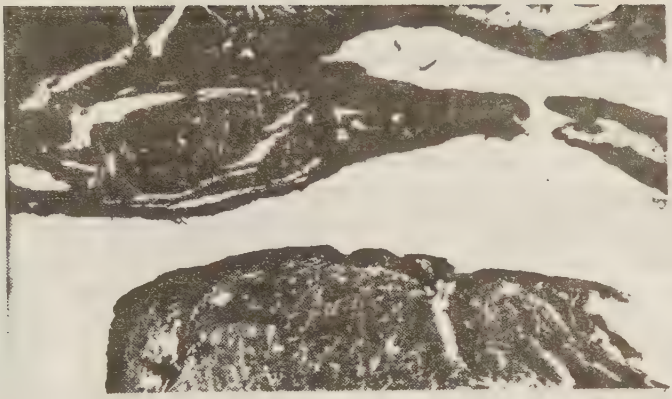

Abb.4.1. Zahlreiche Myokardsinusoide, welche durch das fibrotisch veränderte Endokard ziehen (x)
(Vergrößerung 25x, Färbung Elastica-van Gieson)



Abb.4.2. Arterio-luminale Verbindungen (x)
(Lupenvergrößerung, Färbung Elastica-van Gieson)

4.3. Anatomie der epikardialen Coronararterien

4.3.1. Verlauf und Verteilungsmuster

In allen von uns untersuchten Fällen gingen beide Coronararterien regelrecht aus den Sinus der hypoplastischen Aorta

ascendens ab. Der Verlauf der linken Coronararterie bis zu ihrer Aufzweigung in die linke anterior descendierende Coronararterie (LAD) und die linke Circumflexarterie (LCX) erscheint steiler zu sein als normal, d.h. mehr apiko-basal gerichtet als beim Normalherzen und das umso mehr, je hypoplastischer der linke Ventrikel ist.
Die linke anterior descendierende Arterie und die posterior descendierende Arterie (PD) laufen mit ihren jeweiligen Begleitvenen regelrecht zum Apex cordis. In einzelnen Fällen, wie auch bei normalen Herzen, reicht die linke anterior descendierende Arterie um die Herzspitze auf die apikale Herzhinterwand (s.a.Abb.4.3).
Der Coronararterienverlauf zeigt - vor allem beim HLHS Typ 1 - nicht die Ausdehnung des linken Ventrikels an, sondern entspricht eher der Schnittlinie der Septumebene mit dem Epikard. Die LAD und die PD schließen also eine größere Fläche ein, als der direkten Projektion des linksventrikulären Cavums auf die Herzwand entspricht (Abb.4.4). Auch bei hochgradiger Hypoplasie des linken Ventrikels beim HLHS Typ 1 wird dadurch der hypoplastische linke Ventrikel gegen den vergrößerten und hypertrophierten rechten Ventrikel abgegrenzt.

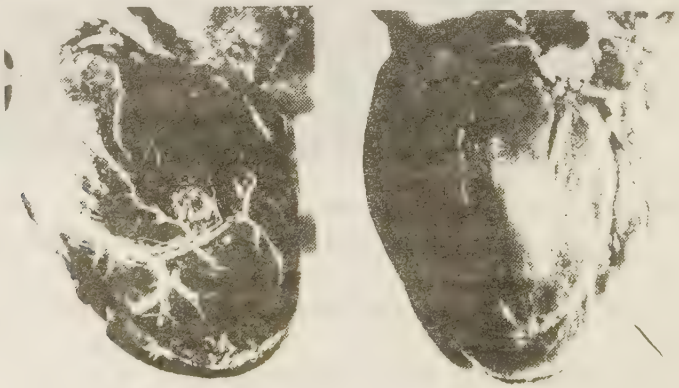

Abb.4.3. Zwei Herzpräparate mit HLHS Typ 1, Ansicht von linkslateral

Bei den HLHS Typen 2 und 3 kam es in manchen Fällen vor, daß die den hypoplastischen linken Ventrikel begrenzenden epikardialen Arterien verschoben schienen und zwar dergestalt, daß die LAD etwas ventral vom Sulcus interventricularis anterior, die PD etwas linkslateral vom Sulcus interventricularis posterior verliefen.

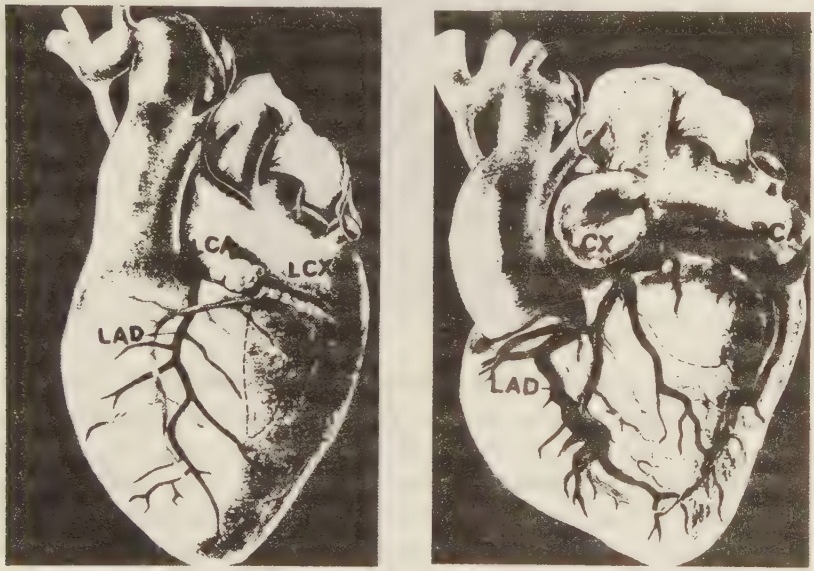

Abb.4.4. Zeichnerische Darstellung des Coronargefäßverlaufs beim HLHS: Typ 1 (links) und Typ 2 (rechts) in der Ansicht von linkslateral. Die Grenzen des linksventrikulären Cavums in der Projektion auf das Epikard sind gestrichelt

In den meisten (18 von 27) Fällen mit HLHS Typ 2 und 3 fiel eine deutliche Schlängelung der linken anterior descendierenden Arterie auf, vor allem in ihrem apikalem Verlauf. In diesen Fällen war außerdem häufig eine apikale trichterförmige Einziehung des Myokards vorhanden ("Dimple"), an der die links anterior descendierende Arterie abrupt im Myokard verschwand (siehe Abb.4.5).

Abb.4.5. "Dimple" (dicker Pfeil) bei HLHS Typ 2: apikale Ansicht des linken Ventrikels (dünner Pfeil: LAD)

Während die linke anterior descendierende Arterie nicht entsprechend der Hypoplasie des linken Ventrikels verkleinert war, war die linke Circumflexarterie insbesondere bei einer höhergradigen Hypoplasie des linken Ventrikels sehr klein. Trotzdem ließen sich bei sorgfältiger Präparation ein bis zwei marginale Äste zum basisnahen Myokard darstellen. Vor allem bei den HLHS Typen 2 und 3 mit Dominanz der rechten Coronararterie und bei Fehlen eines größeren Diagonalastes war einer dieser marginalen Äste die größte Coronararterie des linken Ventrikels.

Das Verzweigungsmuster und die Größe der rechten Coronararterie war durch folgende Befunde charakterisiert:

Kurz nach dem Abgang der rechten Coronararterie aus der Aorta ging regelmäßig ein größerer Konusast (KA) ab zum Ausflußtrakt des rechten Ventrikels, der sich in ein oder zwei parietale epikardiale Äste aufzweigte. Diese liefen in einigen Fällen bis zum Sulcus interventrikularis anterior.

Die weiteren präventrikulären Äste der rechten Coronararterie erschienen im Vergleich zum normalen kindlichen Herzen zahlreicher (siehe auch Abb.4.6).

Abb.4.6. Herzpräparat mit HLHS Typ 2 in der Ansicht von anterior

Am Margo acutus dexter entstand aufgrund des beträchtlichen Kalibers der rechten Marginalarterie (RMA) der Eindruck einer Bifurkation. Zusammen mit einer ebenfalls vergrößerten Vene lief die rechte Marginalarterie entlang des Margo acutus dexter zum Apex. Nach Abgabe der rechten Marginalarterie war die rechte Circumflexarterie in ihrem Verlauf im rechten atrioventrikularen Sulcus im Bereich der Herzhinterwand eher klein.
Das Ausmaß der Verästelung der Coronararterien hing nach unseren Beobachtungen nicht vom Grad der Hypoplasie des linken Ventrikels ab.

4.3.2. Versorgungstyp

Das Ergebnis der Bestimmung des Versorgungstyps (Dominanz) der Coronararterien beim HLHS ist in der Tab.4.3 zusammengefaßt. In 4 Fällen war eine Bestimmung nicht möglich.

				Alter [d]	Endokard-fibroelastose	Dominanz	LAD	LCX	RCA	PD
Typ 1										
S 118/78	WK	6864	H 3062	3	Ø	L	-	Ø	-	-
		179	3074	14	Ø	L	Ø	Ø	Ø	-
		4041	3075	2	Ø	R	Ø	-	Ø	Ø
		4397	3076	11	Ø	R	Ø	-	Ø	Ø
		5090	3077	12	Ø	R	∿	-	Ø	Ø
		5119	3078	2	Ø	L	Ø	Ø	Ø	-
		5253	3079	5	Ø	R	Ø	-	Ø	Ø
		5905	3080	4	Ø	L	Ø	Ø	Ø	-
		5971	3081	4	Ø	L	Ø	Ø	Ø	-
Typ 2										
S 226/76	WK	6858	H 3056	2	+	B	Ø	Ø ?	Ø	Ø
67/77		6859	3057	3	+	R	∿	Ø ?	Ø	Ø
201/77		6860	3058	3	+	R	-	Ø ?	Ø	Ø
216/77		6861	3059	5	+	-	-	-	-	-
14/78		6863	3061	2	+	B	∿	Ø	Ø	-
51/79		6865	3063	2	+	L	∿	Ø	Ø	Ø
193/79		6866	3064	1/2	+	R	∿	Ø	Ø	Ø
95/80		6867	3065	2	+	B	∿	?	Ø	Ø
173/80		6868	3066	16	+	R	∿	Ø	Ø	?
76		6870	3068	-	+	R	∿	-	Ø	?
		811	3082	1 1/2	-	R	∿	-	Ø	Ø
		1883	3083	3	+	R	∿	-	Ø	?
		2707	3084	8	+	R	Ø	?	Ø	Ø
		3065	3092	2	+	R	∿	Ø	Ø	Ø
		4125	3085	-	+	R	∿	Ø	Ø	?
		4192	3086	1/24	Ø	?	Ø	?	Ø	?
		4658	3087	5	+	R	∿	Ø	Ø	Ø
		4914	3088	4	+	R	∿	Ø	Ø	Ø
		5775	3089	1/2	+	R	Ø	-	Ø	Ø
		5796	3090	4	+	L	∿	-	Ø	-
Typ 3										
S 226/77	WK	6862	H 3060	2	+	-	-	-	-	-
52/81		6869	3067	5	+	R	∿	Ø	Ø	Ø
159/79		6872	3070	-	+	R	∿	Ø	Ø	Ø
		3956	3093	-	+	?	∿	Ø	-	-
		5535	3095	4	+	R	∿	-	Ø	Ø
		5786	3096	5	+	R	-	-	Ø	Ø
		6716	3097	21	Ø	R	Ø	-	Ø	Ø
Typ 4										
	WK	2925	H 3091	2	Ø	R	Ø	-	Ø	?

Legende:

- Ø = ohne pathologischen Befund, nicht vorhanden
- + = vorhanden
- ? = fraglich
- ∿ = geschlängelter Verlauf
- - = nicht untersuchbar, keine Angabe
- R = rechts
- L = links
- B = balanciert
- S = Sektions-Nummer
- WK = Werkkaard-Nummer
- H = Histologische Schnitt-Nummer

- LAD = Linke Anterior Descendierende Coronararterie
- LCX = Linke Circumflex Coronararterie
- RCA = Rechte Coronararterie
- PD = Posterior Descendierende Coronararterie

Tab.4.3. Dominanz und Besonderheiten des Coronararterienverlaufs beim HLHS

Die Zusammenfassung der Befunde der Tabelle 4.3 zeigte folgende Häufigkeit der Versorgungstypen der Herzhinterwand bei den verschiedenen Typen des HLHS:

	Typ 1	Typ 2	Typ 3	Typ 4
Linksversorgung	5	2	0	0
Balanzierte Versorgung	0	3	0	0
Rechtsversorgung	4	13	5	1
untersuchte Fälle (n)	9	19	7	1

Tab.4.4. Versorgungstypen der Herzhinterwand bei den verschiedenen Typen des HLHS

In 3 Fällen von HLHS Typ 1 mit Linksversorgungstyp schien die rechte Coronararterie am Margo acutus dexter zu enden, die Vaskularisation der Hinterwand des rechten Ventrikels war dann bei makroskopischer Betrachtung eher spärlich.

Rechtsversorgungstyp beim HLHS Typ 2

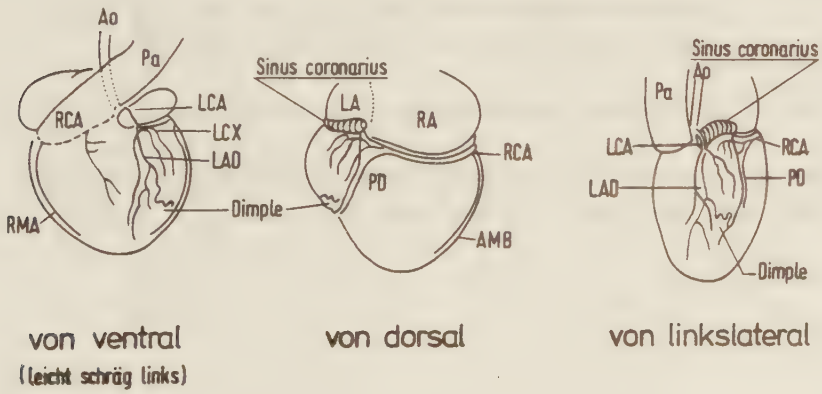

Linksversorgungstyp beim HLHS Typ 1

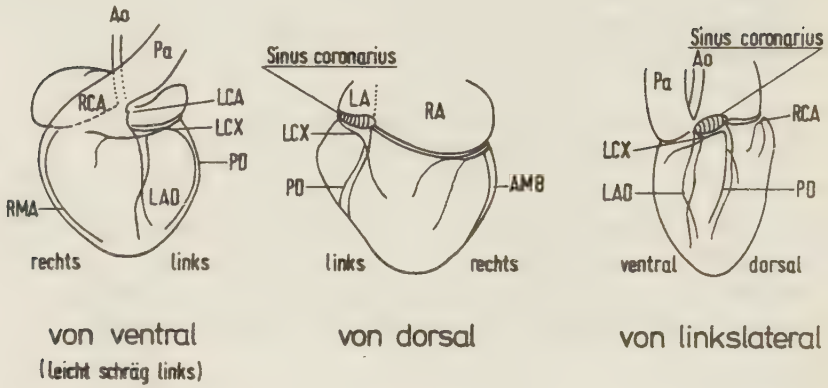

Abb.4.7. Schema der Versorgungstypen:
Rechtsversorgungstyp: Beispiel des HLHS Typ 2
Linksversorgungstyp: Beispiel des HLHS Typ 1

4.4. Histologie der epikardialen Coronararterien

Die Befunde der histologischen Untersuchung der Coronararterien sind in Tabelle 4.5 dargestellt.

linke Coronararterie			LAD 1	LAD 2	LAD 3	LAD 4	LCX	LCA
			Intima Elastica Interna Media Elastica externa Adventitia	Intima Elastica Interna Media Elastica externa Adventitia	Intima Elastica Interna Media Elastica externa Adventitia	Intima Elastica Interna Media Elastica externa Adventitia	Intima Elastica Interna Media Elastica externa Adventitia	Intima Elastica Interna Media Elastica externa Adventitia
Typ 1								
S 118/78	WK 6864 H	3062	ø	ø	ø	-	-	ø
	179	3074	ø	ø	ø	-	-	Ao
	4041	3075	ø	ø	ø	-	-	Ao
	4397	3076	ø	ø F	ø	ø	-	Ao
	5090	3077	ø	ø	ø	ø =	-	ø
	5119	3078	ø	ø	ø	ø	ø	Ao
	5253	3079	ø	ø	ø	-	ø	Ao
	5905	3080	ø	ø	?	ø	+ = ø	Ao
	5971	3081	ø	ø =	ø E	-	-	-
Typ 2								
S 226/76	WK 6858 H	3056	+ < <	ø	-	ø	+ =	+ ?
67/77	6859	3057	+ = <	+ < ø	ø	-	-	-
201/77	6860	3058	ø	ø	ø	Ø	-	-
216/77	6861	3059	+ = <	+ <	?	-	+ < -	Ao
14/78	6863	3061	+ < <	+ < < F	ø < F	-	-	-
51/79	6865	3063	ø <	+ < ø	ø	?	-	Ao
193/79	6866	3064	+ ø <	ø	ø	-	?	-
95/80	6867	3065	ø	Ø	ø <	-	-	Ao
173/80	6868	3066	+ ø <	Ø	ø	-	-	Ao
x-76	6870	3068	ø	ø	-	ø	-	+ ø
	811	3082	ø	ø	ø	ø	ø	Ao
	1883	3083	+ = < +	ø	- F	Ø	ø	Ao
	2707	3084	ø	ø	ø = +	-	-	-
	3065	3092	-	?	?	ø	-	-
	4125	3085	ø	ø	ø	ø	-	-
	4192	3086	-	Ø	-	ø	-	Ao
	4658	3087	+ <	-	+ < < +	-	-	Ao
	4914	3088	ø	ø	ø	ø	-	Ao
	5775	3089	ø	ø	ø	ø	-	Ao
	5796	3090	ø	ø	ø +	ø	ø +	-
Typ 3								
S 268/77	WK 6862 H	3060	+ < = +	?	ø	-	-	ø
52/81	6869	3067	+ ø +	ø	ø	ø	ø	Ao
159/79	6872	3070	-	ø	-	-	-	+
	3956	3093	ø	ø	ø	ø	ø	Ao
	5535	3095	-	-	-	ø	ø	Ao
	5786	3096	?	+ < = +	ø	ø	-	ø
	6716	3097	ø	+ < = +	ø	-	-	=
Typ 4								
	WK 2925 H	3091	ø	+ ø	ø	ø	ø	Ao
Normale Neugeborene								
S 28/80	WK 6873 H	3071	ø +	ø	ø	-	-	Ao
93/80	6874	3072	-	ø	ø	ø	-	-
111/79	6875	3073	ø	ø	ø	ø	ø	ø
	6868	3100	?	-	ø	ø	-	-
	5696	3113	ø	ø	ø	-	+ ø	Ao
	5781	3114	ø	ø	ø	-	ø	Ao
	5968	3115	ø	+ ø	ø	-	ø	ø
	6704	3116	ø +	ø +	ø	-	ø	+ = +
		3118	+ = ø	ø	ø	-	ø	Ao

Tab.4.5. Histopathologie der Coronararterien beim HLHS und bei normalen Neugeborenen

rechte Coronararterie		RCA 1				RCA 2				RC				KA				RMA 1				RMA 2			
		Intima	Elastica interna	Media	Elastica externa	Intima	Elastica interna	Media	Elastica externa	Intima	Elastica interna	Media	Elastica externa	Intima	Elastica interna	Media	Elastica externa	Intima	Elastica interna	Media	Elastica externa	Intima	Elastica interna	Media	Elastica externa
Typ 1																									
S 118/78	WK 6864 H 3062		Ao	-				ø	<			ø				ø	F			ø				-	
	179 3074			ø				ø				-				ø				ø				?	
	4041 3075			-				ø				ø				ø				?				-	
	4397 3076		Ao					ø				?				ø	F			ø	F			ø	
	5090 3077		Ao					ø				ø	≈			ø	≈			ø				ø	F
	5119 3078			ø				ø				ø				ø				ø				ø	
	5253 3079		Ao					ø				ø				ø	F			ø	F			?	
	5971 3080		Ao					ø				-				ø	†			ø				ø	
	5971 3081		Ao					ø				?				-				ø				ø	
Typ 2																									
S 226/76	WK 6858 H 3056		† ≈		<	†	≈		?			ø				ø	< †			ø	†	†			
67/77	6859 3057		† ≈		†		-					ø				ø		†		ø		†	< ?		
201/77	6860 3058		Ao			†	< ø			†	<	Ø	?			ø				ø	F			-	
216/77	6861 3059		Ao				ø	<				-				ø				Ø				-	
14/78	6863 3061			-			ø					ø				-				-				-	
51/79	6865 3063			ø	†		ø					ø				ø				-				-	
193/79	6866 3064		Ao				-					-				-				-				-	
95/80	6867 3065			-			ø					ø				ø	?			ø				ø	
173/80	6868 3066		Ao				ø					ø				ø				ø				ø	
76	6870 3068			?			ø	<				ø				ø				ø				-	
	811 3082			-			ø					-		?		†				ø				ø	
	1883 3083			-			ø					ø				ø				ø	†			ø	F
	2707 3084			-		†	≈		< †				≈ †			ø	F			-	F			-	
	3065 3092		Ao				ø					ø				ø				ø				-	
	4125 3085			-			Ø					-				ø				ø				ø	
	4192 3086			-			ø					-				-				ø				-	
	4658 3087		Ao				ø			†		ø	†			ø	†			ø				-	
	4914 3088		Ao				ø					ø				ø				ø				-	
	5775 3089		Ao				ø					ø				ø				ø				ø	†
	5796 3090		Ao				ø					ø				ø				ø				ø	
Typ 3																									
S 268/77	WK 6882 H 3060		†			†<						-		†<						-				-	
52/81	6869 3067			ø				ø				ø				ø				ø				ø	
159/79	6872 3070			-				ø	<			-				ø				ø				ø	
	3956 3093		Ao					ø	<			ø				ø				ø				ø	
	5535 3095				≈	†<						ø				ø				ø				ø	
	5786 3096			ø				ø				-				ø				ø				ø	
	6716 3097		Ao					-				ø				ø				ø				ø	
Typ 4																									
	WK 2925 H 3091			ø				ø				ø				ø				ø				ø	
Normale Neugeborene																									
S 28/80	WK 6873 H 3071		Ao					ø				ø				ø				ø				ø	
93/80	6874 3072		Ao					ø				ø				ø				ø				ø	
111/79	6875 3073		Ao					ø				ø				ø				ø				ø	
	6868 3100		Ao					-				-				ø				-				ø	
	5696 3113			ø				ø				-				-				ø				ø	
	5781 3114			ø				ø				-				ø				ø				ø	
	5968 3115			ø				ø				ø		† <		ø				ø				ø	
	6704 3116		Ao		†			ø				ø				Ø				ø				-	
	3118		Ao			† <		ø				ø				-				-				ø	

Tab.4.5. Fortsetzung

S = Sektionsnummer
WK = Werkkaardnummer
H = Histologische Schnitt-Nummer

ø = ohne pathologischen Befund
? = fraglich
↑ = Verdickung
< = Aufsplitterung
≈ = Aufspaltung und Duplikatur oder mehrere Schichten
F = interstitielle-perivasale Fibrose
Ao = Entnahmestelle nahe an der Aorta, nicht weiter beurteilt
- = nicht untersucht

Tab.4.5. Legende

Diejenigen Befunde, über die nicht ohne Diskussion Einigkeit unter den drei Untersuchern bestand, versahen wir mit einem Fragezeichen.
In mehreren Fällen von HLHS Typ 1 und 2 (wobei über Typ 4 keine Aussage möglich ist) war eine netzige perivasale-interstitielle Fibrose zu erkennen bei sonst intakter Gefäßstruktur. In diesen Fällen war eine Abgrenzung gegenüber der Adventitia schwierig, ebenso wie in manchen Fällen zwischen der Adventitia und dem Epikard.
Die überwiegende Zahl der histologischen Schnitte der proximalen Abschnitte der LCA 1 und RCA 1 (siehe Entnahmeschema Kap.3.5) waren wegen der Übergangsstruktur der Coronararterienwand am Abgang von der Aorta nach unserem Schema nicht zu beurteilen (siehe Kennzeichnung Ao in Tab.4.3).
Die wichtigsten Befunde der Tabelle 4.5 sind in der Tabelle 4.6 zusammengefaßt:

Histologische Befunde der rechten Coronararterie

	RCA 2			RCX			KA			RMA I			RMA 2		
	I+ = A+			I+ = A+			I+ = A+			I+ = A+			I+ = A+		
Typ 1	o	o	o	o	o	o	o	o	1	o	o	o	o	o	o
n = 9	9	9	9	5	5	5	8	8	8	8	8	8	5	5	5
Typ 2	2	2	1	2	1	1	o	o	2	1	o	2	2	1	1
n = 2o	18	18	18	15	15	15	17	17	17	15	15	15	9	9	9
Typ 3	2	2	o	o	o	o	1	1	o	o	o	o	o	o	o
n = 7	6	6	6	4	4	4	7	7	7	6	6	6	6	6	6
Typ 4	o	o	o	o	o	o	o	o	o	o	o	o	o	o	o
n = 1	1	1	1	1	1	1	1	1	1	1	1	1	1	1	1
Normalherzen	1	1	o	o	o	o	1	1	o	1	1	o	o	o	o
n = 9	8	8	8	6	6	6	7	7	7	7	7	7	8	8	8

Histologische Befunde der linken Coronararterie

	LAD 1	LAD 2	LAD 3	LAD 4	LCX
	I↑ = A↑	I↑ = A↑	I↑ = A↑	I↑ = A↑	I↑ = A↑
Typ 1	o o o	o o o	o o o	o o o	1 1 o
n = 9	9 9 9	9 9 9	8 8 8	4 4 4	3 3 3
Typ 2	8 6 1	4 4 o	1 1 2	o o 1	2 2 1
n = 2o	18 18 18	18 18 18	13 13 13	13 13 13	6 6 6
Typ 3	2 1 2	2 2 2	o o o	o o o	o o o
n = 7	4 4 4	5 5 5	5 5 5	4 4 4	3 3 3
Typ 4	o o o	1 o o	o o o	o o o	o o o
n = 1	1 1 1	1 1 1	1 1 1	1 1 1	1 1 1
Normalherzen	1 1 2	1 o 1	o o o	o o o	1 o o
n = 9	7 7 7	8 8 8	9 9 9	3 3 3	6 6 6

Legende: I↑ Intimaverdickung
= Duplikatur und/oder Fragmentierung der Lamina elastica interna
A↑ Adentitiavermehrung
n Anzahl

Tab.4.6. Zusammenfassung der wichtigsten histologischen Befunde der Coronararterien aus Tabelle 4.5

Um die Frage zu beantworten, inwieweit die Endokardfibroelastose des linken Ventrikels und die Fibroelastose in der Regel aller Wandschichten der Coronararterien gemeinsam vorkommen oder sich gegenseitig ausschließen, haben wir die entsprechenden Ergebnisse aus Tab.4.1 und Tab.4.5 zusammengestellt:

HLHS	Fallzahl n	Nur EFE keine CAFE	EFE und CAFE	Nur CAFE keine EFE	Weder CAFE noch EFE
Typ 1	9	0	0	0	9
Typ 2	18	11	7	0	0
Typ 3	5	1	3	1	0
Typ 4	1	0	0	0	1

Tab.4.7. Gemeinsames oder isoliertes Vorkommen von Endokardfibroelastose (EFE) des linken Ventrikels und Fibroelastose der linken Coronararterie (CAFE)

4.5. Histometrie der epikardialen Coronararterien beim HLHS

Die Ergebnisse der Histometrie der Coronararterien von 36 Herzen mit HLHS und 10 Normalherzen sind in den nachfolgenden Tabellen zusammengefaßt. Da in der Literatur mehrfach (42, 66, 80) zur Gefäßwanddicke nur Angaben in Prozent des Gefäßdurchmessers gemacht wurden, haben wir hier den prozentualen Anteil der Mediadicke (dm) und der Intimadicke (di) am Gesamtdurchmesser (Dm = 2 Rm) mit angegeben:

			LAD 1					LAD 2					LAD 3				
Typ 1			Dm	dm	%dm	di	%di	Dm	dm	%dm	di	%di	Dm	dm	%dm	di	%di
S 118/78	WK 6884	H 3062	880	17,2	1,9	-	-	416	18,1	4,4	-	-	-	-	-	-	-
	179	3074	1074	40,0	3,4	-	-	-	-	-	-	-	596	15,8	2,6	-	-
	4041	3075	-	-	-	-	-	875	24,5	2,8	-	-	-	-	-	-	-
	4397	3076	-	-	-	-	-	794	23,0	2,9	-	-	638	18,2	2,8	-	-
	5090	3077	1095	47,6	4,4	-	-	817	29,4	3,6			536	25,2	4,7	-	-
	5119	3078	1035	23,3	2,2	-	-	-	-	-	-	-	-	-	-	-	-
	5253	3079	787	22,4	2,9	-	-	651	16,3	2,5	-	-	-	-	-	-	-
	5905	3080	799	20,4	2,6	-	-	630	13,2	2,1	-	-	-	-	-	-	-
	5971	3081	959	32,6	3,4	-	-	930	47,9	5,2	-	-	452	12,2	2,7	-	-
Typ 2																	
S 226/76	WK 6858	H 3056	687	50,5	7,3	48,9	7,1	616	26,8	4,4	-	-	-	-	-	-	-
67/77	6859	3057	1013	31,4	3,1	34,6	3,4	632	19,9	3,2	5,9	9,9	330	11,9	3,6	-	-
201/77	6860	3058	-	-	-	-	-	-	-	-	-	-	343	25,4	7,4	-	-
216/77	6861	3059	-	-	-	-	-	-	-	-	-	-	170	17,0	10,0	-	-
14/78	6863	3061	884	27,0	3,0	-	-	955	59,7	6,2	-	-	737	25,4	3,5	-	-
51/79	6865	3063	1150	32,8	2,8	-	-	857	39,4	4,6	-	-	-	-	-	-	-
193/79	6866	3064	966	26,1	2,7	-	-	535	21,4	4,0	-	-	-	-	-	-	-
95/80	6867	3065	983	35,4	3,6	-	-	902	26,2	2,1	-	-	673	27,6	4,1	-	-
173/80	6868	3066	1071	36,4	3,4	-	-	-	-	-	-	-	596	33,1	5,5	-	-
76	6870	3068	331	14,7	4,5	-	-	289	16,3	5,6	-	-	-	-	-	-	-
	811	3082	496	18,8	3,8	-	-	404	21,2	5,3	-	-	377	32,4	8,6	-	-
	1883	3083	906	38,1	4,2	-	-	778	26,8	3,5	-	-	624	31,2	5,0	-	-
	2707	3084	-	-	-	-	-	468	21,1	4,3	-	-	-	-	-	-	-
	3065	3092	930	50,2	5,4	17,0	1,8	690	32,1	4,6	15,1	2,2	-	-	-	-	-
	4125	3085	-	-	-	-	-	-	-	-	-	-	-	-	-	-	-
	4658	3087	684	33,8	4,9	12,1	1,8	-	-	-	-	-	714	48,9	6,9	17,8	2,5
	4914	3088	1057	25,4	2,4	-	-	907	33,6	3,7	-	-	537	35,7	6,7	-	-
	5775	3089	-	-	-	-	-	-	-	-	-	-	603	24,7	4,1	-	-
	5796	3090	-	-	-	-	-	-	-	-	-	-	546	21,8	4,0	-	-
Typ 3																	
S 268/77	WK 6862	H 3060	887	62,5	7,0	9,0	1,0	652	65,8	10,1	7,3	1,1	-	-	-	-	-
52/81	6869	3067	1095	44,3	4,1	-	-	-	-	-	-	-	771	33,5	4,3	-	-
159/79	6872	3070	703	37,6	5,3	6,4	0,9	-	-	-	-	-	192	14,9	7,7	-	-
	3956	3093	794	25,0	3,2	-	-	619	21,3	3,5	-	-	204	20,1	9,8	-	-
	5535	3095	-	-	-	-	-	-	-	-	-	-	-	-	-	-	-
	5786	3096	-	-	-	-	-	626	22,8	3,6	-	-	636	17,8	2,8	-	-
	6716	3097	1045	47,6	4,6	-	-	723	64,3	8,9	-	-	644	65,0	10,1	-	-
Typ 4																	
	WK 2925	H 3091	738	24,0	3,2	-	-	397	12,7	3,2	21,0	5,3	-	-	-	-	-
Normal																	
S 28/80	WK 6873	H 3071	701	40,3	5,7	-	-	-	-	-	-	-	143	15,0	10,9	-	-
93/80	6874	3072	-	-	-	-	-	379	20,5	5,4	-	-	-	-	-	-	-
111/79	6875	3073	-	-	-	-	-	368	20,1	5,5	-	-	-	-	-	-	-
	6868	3100	-	-	-	-	-	-	-	-	-	-	-	-	-	-	-
	5696	3113	830	10,8	1,3	-	-	830	15,8	1,9	-	-	810	13,0	1,6	-	-
	5781	3114	1034	18,1	1,8	-	-	914	20,1	2,2	-	-	764	15,7	2,1	-	-
	5968	3115	682	18,4	2,7	-	-	528	18,5	3,5	-	-	452	14,2	3,1	-	-
	6704	3116	-	-	-	-	-	-	-	-	-	-	796	18,7	2,3	-	-
34/82			-	-	-	-	-	408	22,4	5,5	-	-	504	21,2	4,2	-	-
222/82			1426	69,9	4,9	-	-	844	38,8	4,6	-	-	486	16,0	3,3	-	-

Tab.4.8. Histometrie der Coronararterien: Einzelmeßwerte und prozentualer Anteil der Media- und Intimadicke am Gefäßdurchmesser

	LAD 4					LCX					LCA				
	Dm	dm	%dm	dl	%dl	Dm	dm	%dm	dl	%dl	Dm	dm	%dm	dl	%dl
Typ 1															
S 118/78 WK 6864 H 3062	-	-	-	-	-	-	-	-	-	-	-	-	-	-	-
179 3074	-	-	-	-	-	-	-	-	-	-	1065	48,5	4,6	-	-
4041 3075	-	-	-	-	-	-	-	-	-	-	-	-	-	-	-
4397 3076	-	-	-	-	-	-	-	-	-	-	1152	38,0	3,3	-	-
5090 3077	429	20,4	4,7	-	-	674	16,2	2,5	-	-	-	-	-	-	-
5119 3078	-	-	-	-	-	457	15,5	3,4	-	-	-	-	-	-	-
5253 3079	-	-	-	-	-	329	15,5	4,7	-	-	-	-	-	-	-
5905 3080	585	23,7	4,0	-	-	-	-	-	-	-	801	32,4	4,0	-	-
5971 3081	-	-	-	-	-	977	27,3	2,8	-	-	1099	48,3	4,4	-	-
Typ 2															
S 226/76 WK 6858 H 3056	521	34,4	6,6	-	-	1007	50,3	5,0	39,8	4,0	-	-	-	-	-
67/77 6859 3057	-	-	-	-	-	599	17,4	2,9	6,1	1,0	-	-	-	-	-
201/77 6860 3058	-	-	-	-	-	293	11,4	3,9	-	-	-	-	-	-	-
216/77 6861 3059	-	-	-	-	-	1006	35,2	3,5	24,5	2,4	-	-	-	-	-
14/78 6863 3061	-	-	-	-	-	-	-	-	-	-	-	-	-	-	-
51/79 6865 3063	223	16,6	7,5	-	-	-	-	-	-	-	-	-	-	-	-
193/79 6866 3064	-	-	-	-	-	303	13,3	4,4	-	-	-	-	-	-	-
95/80 6867 3065	-	-	-	-	-	-	-	-	-	-	-	-	-	-	-
173/80 6868 3066	606	24,8	4,1	-	-	-	-	-	-	-	-	-	-	-	-
76 6870 3068	-	-	-	-	-	-	-	-	-	-	843	52,7	6,2	-	-
811 3082	308	18,8	6,1	-	-	424	19,1	4,5	-	-	-	-	-	-	-
1883 3083	509	24,2	4,8	-	-	612	19,0	3,1	-	-	1247	86,7	7,0	-	-
2707 3084	-	-	-	-	-	674	42,1	6,3	-	-	999	74,4	7,4	-	-
3065 3092	-	-	-	-	-	-	-	-	-	-	-	-	-	-	-
4125 3085	-	-	-	-	-	-	-	-	-	-	-	-	-	-	-
4658 3087	-	-	-	-	-	505	25,5	5,0	-	-	-	-	-	-	-
4914 3088	-	-	-	-	-	-	-	-	-	-	729	23,3	3,2	-	-
5775 3089	424	19,9	4,7	-	-	-	-	-	-	-	689	32,4	4,7	-	-
5796 3090	-	-	-	-	-	970	34,9	3,6	-	-	-	-	-	-	-
Typ 3															
S 268/77 WK 6862 H 3060	-	-	-	-	-	-	-	-	-	-	-	-	-	-	-
52/81 6869 3067	-	-	-	-	-	738	38,0	5,2	-	-	-	-	-	-	-
159/79 6872 3070	-	-	-	-	-	240	11,2	4,7	-	-	998	52,9	5,3	14,7	1,5
3956 3093	-	-	-	-	-	491	35,6	7,2	-	-	-	-	-	-	-
5535 3095	-	-	-	-	-	-	-	-	-	-	1151	60,4	5,2	-	-
5786 3096	-	-	-	-	-	221	18,7	8,5	-	-	-	-	-	-	-
6716 3097	-	-	-	-	-	-	-	-	-	-	1243	72,7	5,8	-	-
Typ 4															
WK 2925 H 3091	-	-	-	-	-	-	-	-	-	-	-	-	-	-	-
Normal															
S 28/80 WK 6873 H 3071	-	-	-	-	-	703	27,0	3,9	-	-	-	-	-	-	-
93/80 6874 3072	409	19,4	4,7	-	-	-	-	-	-	-	-	-	-	-	-
111/79 6875 3073	-	-	-	-	-	-	-	-	-	-	-	-	-	-	-
6868 3100	-	-	-	-	-	-	-	-	-	-	-	-	-	-	-
5696 3113	-	-	-	-	-	798	14,8	1,9	-	-	1534	31,4	2,0	-	-
5781 3114	-	-	-	-	-	716	16,8	2,3	-	-	1536	36,9	2,4	-	-
5968 3115	-	-	-	-	-	-	-	-	-	-	836	19,6	2,3	-	-
6704 3116	-	-	-	-	-	444	14,2	3,2	-	-	-	-	-	-	-
34/82	-	-	-	-	-	-	-	-	-	-	838	36,9	4,4	-	-
222/82	-	-	-	-	-	638	21,7	3,4	-	-	-	-	-	-	-

Tab.4.8: Fortsetzung

			RCA 1					RCA 2					RCX				
			Dm	dm	%dm	di	%di	Dm	dm	%dm	di	%di	Dm	dm	%dm	di	%di
Typ 1																	
S 118/78	WK 6864	H 3062	-	-	-	-	-	1008	40,8	4,0	-	-	865	22,5	2,6	-	-
	179	3074	-	-	-	-	-	851	24,7	2,9	-	-	-	-	-	-	-
	4041	3075	-	-	-	-	-	1085	26,6	2,4	-	-	603	17,5	2,9	-	-
	4397	3076	800	28,0	3,5	-	-	-	-	-	-	-	-	-	-	-	-
	5090	3077				-	-	1056	47,0	4,5	-	-	728	26,9	3,7	-	-
	5119	3078	-	-	-	-	-	897	19,7	2,2	-	-	579	15,6	2,7	-	-
	5253	3079	-	-	-	-	-	1168	31,0	2,8	-	-	820	17,2	2,1	-	-
	5905	3080	-	-	-	-	-	-	-	-	-	-	-	-	-	-	-
	5971	3081	-	-	-	-	-	-	-	-	-	-	493	12,3	2,5	-	-
Typ 2																	
S 226/76	WK 6858	H 3056	959	27,3	2,8	-	-	665	18,6	2,8	-	-	404	22,2	5,5	9,1	2,3
67/77	6859	3057	-	-	-	-	-	-	-	-	-	-	733	18,7	2,5	-	-
201/77	6860	3058	-	-	-	-	-	568	19,0	3,3	-	-	666	17,0	2,6	-	-
216/77	6861	3059	-	-	-	-	-	925	37,5	4,1	-	-	-	-	-	-	-
14/78	6863	3061	-	-	-	-	-	743	16,7	2,2	-	-	488	25,1	5,2	-	-
51/79	6865	3063	-	-	-	-	-	991	38,7	3,9	-	-	-	-	-	-	-
193/79	6866	3064	1294	47,9	3,7	-	-	-	-	-	-	-	349	12,6	3,6	-	-
95/80	6867	3065	-	-	-	-	-	807	23,4	2,9	-	-	464	7,4	3,7	-	-
173/80	6868	3066	-	-	-	-	-	1049	31,5	3,0	-	-	329	10,7	3,2	-	-
76	6870	3068	1154	35,2	3,1	-	-	730	21,2	2,9	-	-	437	13,3	3,1	-	-
	811	3082	-	-	-	-	-	754	27,2	3,6	-	-	-	-	-	-	-
	1883	3083	-	-	-	-	-	-	-	-	-	-	763	21,3	2,8	-	-
	2707	3084	1003	41,6	4,2	-	-	977	41,5	4,3	-	-	888	26,2	3,0	-	-
	3065	3092	-	-	-	-	-	675	26,3	3,9	-	-	615	22,4	3,6	-	-
	4125	3085	-	-	-	-	-	-	-	-	-	-	-	-	-	-	-
	4658	3087	840	49,1	5,8	-	-	550	52,0	9,4	3,3	0,6	-	-	-	-	-
	4914	3088	-	-	-	-	-	-	-	-	-	-	-	-	-	-	-
	5775	3089	-	-	-	-	-	965	22,7	2,4	-	-	611	18,3	3,0	-	-
	5796	3090	-	-	-	-	-	1075	24,7	2,3	-	-	419	13,6	3,3	-	-
Typ 3																	
S 268/77	WK 6862	H 3060	-	-	-	-	-	-	-	-	-	-	1526	24,4	16,0	130,6	8,6
52/81	6869	3067	-	-	-	-	-	976	28,8	3,0	-	-	724	27,9	3,8	-	-
159/79	6872	3070	1019	61,7	6,0	-	-	745	24,6	3,3	-	-	580	26,1	4,5	-	-
	3956	3093	1005	31,7	3,2	-	-	977	28,3	2,9	-	-	-	-	-	-	-
	5535	3095	-	-	-	-	-	943	28,3	3,0	-	-	-	-	-	-	-
	5786	3096	-	-	-	-	-	662	27,8	4,2	-	-	627	21,3	3,4	-	-
	6716	3097	-	-	-	-	-	1022	28,1	2,7	-	-	547	26,2	4,8	-	-
Typ 4																	
	WK 2925	H 3091	-	-	-	-	-	1064	31,9	3,0	-	-	-	-	-	-	-
Normal																	
S 28/80	WK 6873	H 3071	984	55,1	5,6	-	-	-	-	-	-	-	777	28,4	3,7	-	-
93/80	6874	3072	-	-	-	-	-	-	-	-	-	-	-	-	-	-	-
111/79	6875	3073	-	-	-	-	-	678	23,4	3,4	-	-	547	19,4	3,6	-	-
	6868	3100	-	-	-	-	-	-	-	-	-	-	-	-	-	-	-
	5696	3113	1034	16,0	1,5	-	-	674	14,8	2,2	-	-	-	-	-	-	-
	5781	3114	1326	20,6	1,6	-	-	1222	22,6	1,8	-	-	900	18,9	2,1	-	-
	5968	3115	-	-	-	-	-	-	-	-	-	-	600	19,8	3,3	-	-
	6704	3116	1010	46,5	4,6	-	-	1116	32,9	2,9	-	-	818	16,0	2,0	-	-
34/82			-	-	-	-	-	914	35,6	3,9	-	-	-	-	-	-	-
222/82			-	-	-	-	-	1184	35,5	3,0	-	-	820	35,3	4,3	-	-

Tab.4.8: Fortsetzung

		KA					RMA 1					RMA 2				
		Dm	dm	%dm	di	%di	Dm	dm	%dm	di	%di	Dm	dm	%dm	di	%di
Typ 1																
S 118/78	WK 6864 H 3o62	-	-	-	-	-	6o4	18,1	3,o	-	-	7o3	24,6	3,5	-	-
	179 3o74	495	15,3	3,1	-	-	6o6	2o,o	3,3	-	-	-	-	-	-	-
	4o41 3o75	-	-	-	-	-	469	19,5	4,1	-	-	376	12,o	3,2	-	-
	4397 3o76	592	2o,1	3,4	-	-	633	18,3	2,9	-	-	415	17,6	4,2		
	5o9o 3o77	794	3o,2	3,8	-	-	1o33	33,6	3,2	-	-	-	-	-	-	-
	5119 3o78	727	2o,7	2,9	-	-	472	26,2	5,6	-	-	-	-	-	-	-
	5253 3o79	669	2o,8	3,1	-	-	832	17,9	2,1	-	-	-	-	-	-	-
	59o5 3o8o	789	22,5	2,8	-	-	46o	23,o	5,o	-	-	759	27,7	3,7	-	-
	5971 3o81	5o8	27,2	5,4	-	-	813	26,4	3,3	-	-	-	-	-	-	-
Typ 2																
S 226/76	WK 6858 H 3o56	583	18,4	3,2	-	-	697	29,6	4,2	-	-	-	-	-	-	-
67/77	6859 3o57	9o5	21,7	2,4	-	-	892	29,o	3,3	4,7	o,5	-	-	-	-	-
2o1/77	686o 3o58	1o51	23,7	2,2	-	-	887	21,7	2,5	-	-	654	26,2	4,o	-	-
216/77	6861 3o59	861	32,7	3,8	-	-	-	-	-	-	-	-	-	-	-	-
14/78	6863 3o61	591	18,6	3,1	-	-	-	-	-	-	-	233	12,3	5,3	-	-
51/79	6865 3o63	647	24,6	3,8	-	-	-	-	-	-	-	-	-	-	-	-
193/79	6866 3o64	816	21,2	2,6	-	-	911	37,3	4,1	-	-	753	25,6	3,4	-	-
95/8o	6867 3o65	-	-	-	-	-	757	22,7	3,o	-	-	255	13,7	5,4	-	-
173/8o	6868 3o66	65o	24,1	3,7	-	-	579	19,4	3,4	-	-	-	-	-	-	-
76	687o 3o68	7o1	2o,7	3,o	-	-	494	14,8	3,o	-	-	-	-	-	-	-
	311 3o82	-	-	-	-	-	573	28,7	5,o	-	-	266	22,1	8,3	-	-
	1883 3o83	582	2o,9	3,6	-	-	723	17,7	2,5	-	-	-	-	-	-	-
	27o7 3o84	-	-	-	-	-	-	-	-	-	-	-	-	-	-	-
	3o65 3o92	-	-	-	-	-	-	-	-	-	-	-	-	-	-	-
	4125 3o85	-	-	-	-	-	796	27,1	3,4	-	-	333	14,3	4,3	-	-
	4658 3o87	627	43,6	7,o	-	-	-	-	-	-	-	-	-	-	-	-
	4914 3o88	672	2o,8	3,1	-	-	1115	53,5	4,8	-	-	831	48,6	5,8	-	-
	5775 3o89	82o	16,8	2,o	-	-	521	24,5	4,7	-	-	45o	17,8	4,o	-	-
	5796 3o9o	776	31,8	4,1	-	-	983	33,4	3,4	-	-	-	-	-	-	-
Typ 3																
S 268/77	WK 6862 H 3o6o	-	-	-	-	-	-	-	-	-	-	-	-	-	-	-
52/81	6869 3o67	961	27,4	2,8	-	-	658	25,o	3,8	-	-	26o	11,1	4,2	-	-
159/79	6872 3o7o	775	41,5	5,3	-	-	681	25,5	3,7	-	-	76o	41,o	5,4	-	-
	3956 3o93	-	-	-	-	-	-	-	-	-	-	568	59,9	1o,6	-	-
	5535 3o95	-	-	-	-	-	657	15,4	2,4	-	-	448	15,o	3,4	-	-
	5786 3o96	444	23,1	5,2	-	-	219	1o,4	4,7	-	-	55o	22,8	4,1	-	-
	6716 3o97	282	14,o	5,o	-	-	-	-	-	-	-	-	-	-	-	-
Typ 4																
	WK 2925 H 3o91	-	-	-	-	-	586	18,2	3,1	-	-	-	-	-	-	-
Normal																
S 28/8o	WK 6873 H 3o71	423	21,4	5,o	-	-	479	2o,4	4,2	-	-	4o9	25,4	6,2	-	-
93/8o	6874 3o72	491	21,3	4,3	-	-	-	-	-	-	-	256	13,8	5,4	-	-
111/79	6875 3o73	328	15,1	4,6	-	-	-	-	-	-	-	426	19,8	4,7	-	-
	6868 31oo	-	-	-	-	-	211	11,7	5,5	-	-	-	-	-	-	-
	5696 3113	476	1o,7	2,2	-	-	326	1o,8	3,3	-	-	-	-	-	-	-
	5781 3114	786	19,3	2,5	-	-	722	2o,6	2,9	-	-	578	12,4	2,1	-	-
	5968 3115	456	19,6	4,3	-	-	644	17,7	2,7	-	-	-	-	-	-	-
	67o4 3116	-	-	-	-	-	-	-	-	-	-	944	17,o	1,8	-	-
34/82		488	3o,7	6,3	-	-	-	-	-	-	-	436	24,o	5,5	-	-
222/82		1o82	45,4	4,2	-	-	6o8	29,8	3,3	-	-	136	16,3	12,o	-	-

Tab.4.8. Fortsetzung

In der Abbildung 4.8 sind die Meßergebnisse der HLHS Typen 1, 2 und 3 und der Normalherzen zur maßstäblichen Veranschaulichung grafisch dargestellt. Dabei handelt es sich jeweils um die Mittelwerte und Standardabweichungen der Gefäßdurchmesser einschließlich Media (Dm) und der Mediadicke (dm):

Tab.4.9. Histometrie der Coronararterien: Mittelwerte und Standardabweichungen

		LCA	LCX	LAD 1	LAD 2	LAD 3	LAD 4	RCA 1	RCA 2	RCX	KA	RMA 1	RMA 2
Typ 1	Dm [µm]	1094	711	947	730	556	507	1172	1001	681	654	658	564
	σ Dm [µm]	198	335	128	177	81	111	254	105	147	125	197	196
	dm [µm]	44,7	38,7	28,5	24,6	17,8	22,0	86	31,6	18,7	22,4	22,6	20,5
	σ dm [µm]	9,4	44,7	10,8	11,6	5,5	2,4	42,7	10,3	5,2	7,0	4,9	5,3
	% dm	8,2	9,6	5,9	6,7	6,5	8,8	13,9	6,3	5,5	7,0	7,2	7,3
	σ % dm	1,0	6,7	1,6	2,2	2,2	1,0	4,7	1,8	1,1	1,8	2,2	0,9
	n	5	5	7	7	4	2	5	6	6	7	9	4
Typ 2	Dm [µm]	946	639	858	671	521	432	1186	838	559	704	764	472
	σ Dm [µm]	224	275	241	216	177	144	220	184	180	180	190	241
	dm [µm]	79,7	26,8	32,3	28,7	27,9	23,1	69,4	29,0	17,6	24,3	27,7	22,6
	σ dm [µm]	59,0	13,1	10,5	11,8	9,5	6,4	41,1	10,0	5,8	7,2	10,0	11,8
	% dm	15,7	8,4	7,9	8,7	11,6	11,2	11,2	7,2	7,0	6,2	7,3	10,1
	σ % dm	8,6	2,1	2,7	2,0	4,3	2,6	4,8	3,5	1,8	2,4	1,7	3,1
	n	7	10	13	12	12	6	9	15	12	15	13	8
Typ 3	Dm [µm]	1131	517	905	655	489	-	1103	887	801	615	554	517
	σ Dm [µm]	124	298	165	47	271	-	157	147	411	308	223	183
	dm [µm]	62,0	44,8	43,4	43,6	30,3	-	80,8	27,6	69,1	26,5	19,1	30,0
	σ dm [µm]	10,0	43,8	13,7	24,8	20,7	-	60,9	1,5	97,9	11,4	7,4	20,3
	% dm	10,9	15,6	9,7	13,1	13,9	-	13,9	6,4	13,0	9,2	7,3	11,1
	σ % dm	0,7	7,1	3,0	6,9	6,6	-	8,6	1,1	10,7	2,3	2,0	5,8
	n	3	5	5	4	5	0	5	6	5	4	4	5
Typ 4	Dm [µm]	-	-	738	397	-	-	-	1064	-	-	586	-
	σ Dm [µm]	-	-	-	-	-	-	-	-	-	-	-	-
	dm [µm]			24,0	12,7	-	-	-	31,9	-	-	18,2	-
	σ dm [µm]	-	-	-	-	-	-	-	-	-	-	-	-
	% dm	-	-	6,5	6,4	-	-	-	6,0	-	-	6,2	-
	σ % dm	-	-	-	-	-	-	-	-	-	-	-	-
	n	0	0	1	1	0	0	0	1	0	0	1	0
Norm	Dm [µm]	1186	668	905	638	565	470	1012	965	744	566	509	455
	σ Dm [µm]	403	121	285	238	243	87	221	248	139	246	183	258
	dm [µm]	31,2	19,4	28,7	21,7	16,3	15,4	30,3	27,4	22,9	18,4	22,9	17,7
	σ dm [µm]	8,1	5,0	22,6	7,2	2,8	5,6	19,1	8,5	7,3	10,7	6,7	4,9
	% dm	5,6	5,9	6,1	7,7	7,8	6,9	6,1	5,8	6,3	8,4	7,4	10,8
	σ % dm	2,2	1,5	3,7	3,2	6,1	3,7	3,8	1,5	1,8	2,6	2,4	6,7
	n	4	6	6	8	7	2	5	6	6	8	7	7

Legende:

Dm (µm)	Gefäßdurchmesser
σ Dm (µm)	Standardabweichung Gefäßdurchmesser
dm (µm)	Mediadicke
σ dm (µm)	Standardabweichung Mediadicke
% dm	prozentuale Mediadicke
σ % dm	Standardabweichung prozentuale Mediadicke
n	Anzahl

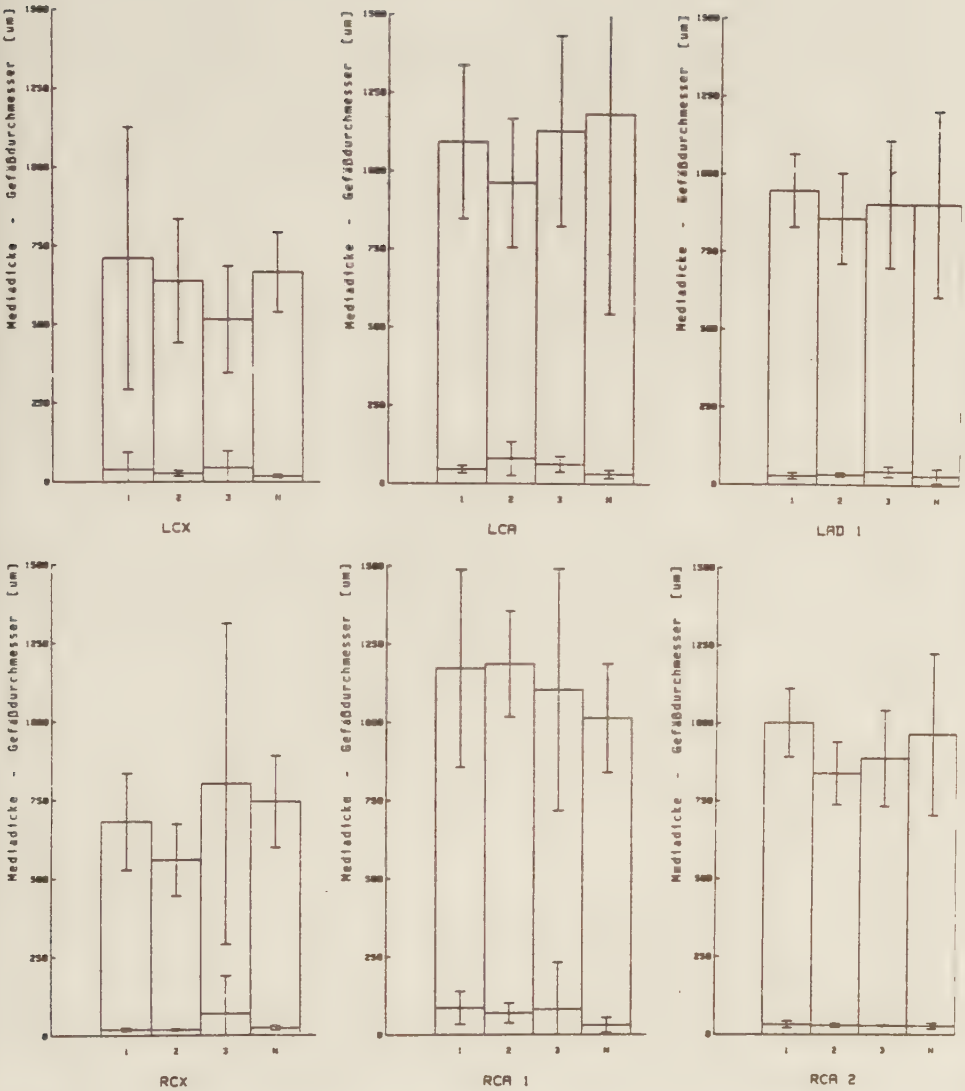

Abb.4.8. Histometrie der Coronararterien: Grafische Darstellung der Meßergebnisse (Mittelwerte und Standardabweichungen) für den Gefäßdurchmesser bis zur Media und Mediadicke an den jeweiligen Entnahmestellen

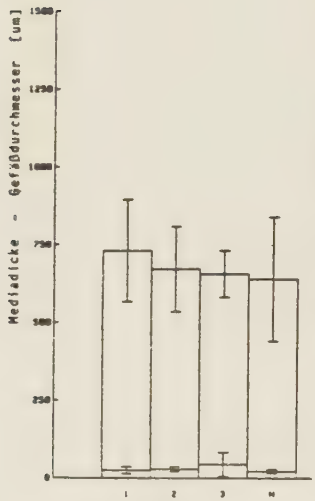

LAD 2

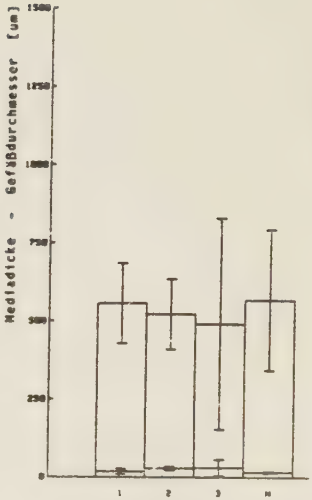

LAD 3



LAD 4

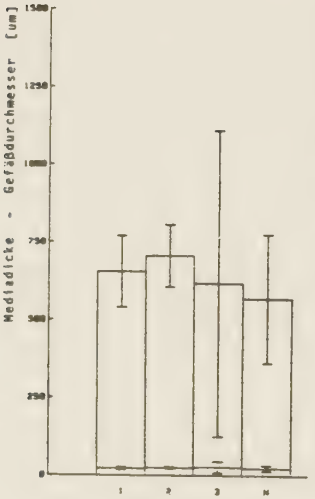

KA

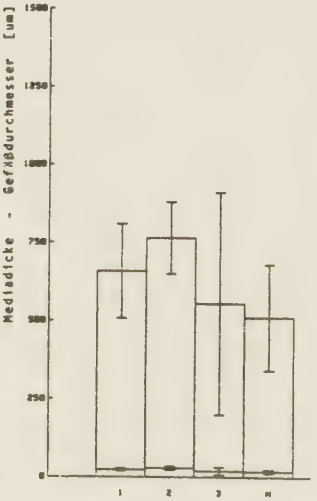

RMA 1

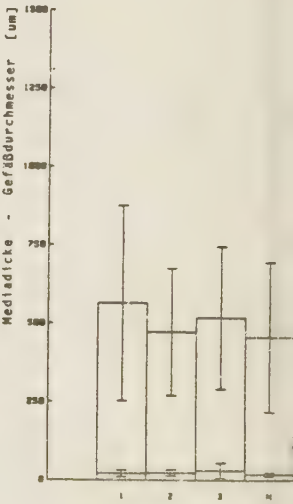

RMA 2

Zur statistischen Aufarbeitung der Meßwerte haben wir die im statistischen Sinne unabhängigen Variablen Gefäßinnenradius (Ri) und Wanddicke (dmi) verwendet.
Da bei den statistischen Grundgesamtheiten der Meßwerte beim HLHS gegenüber derjenigen der Normwerte eine andere Gestalt nicht ausgeschlossen werden konnte, wurde der simultane nichtparametrische H-Test von Kruskal-Wallis angewandt. Insbesondere auch deshalb, da ein varianzanalytisches Verfahren wegen mangelnder Varianzhomogenität nicht angezeigt war.

	Gefäßinnenradius (Ri)		Dicke Media und Intima (dmi)	
	1 2 3 4 N		1 2 3 4 N	
LAD 1	+ + + + +	nicht unabhängig	+ + + + +	nicht unabhängig
LAD 2	+ + + + +	nicht unabhängig	+ + + + +	unabhängig
LAD 3	+ + + - +	nicht unabhängig	+ + + - +	nicht unabhängig
LAD 4	+ + - - +	nicht unabhängig	+ + - - +	nicht unabhängig
LCX	+ + + - +	nicht unabhängig	+ + + - +	nicht unabhängig
LCA	+ + + - +	nicht unabhängig	+ + + - +	unabhängig
RCA 1	+ + + - +	nicht unabhängig	+ + + - +	nicht unabhängig
RCA 2	+ + + + +	nicht unabhängig	+ + + + +	nicht unabhängig
RCX	+ + + - +	unabhängig	+ + + - +	nicht unabhängig
KA	+ + + - +	nicht unabhängig	+ + + - +	nicht unabhängig
RMA 1	+ + + + +	nicht unabhängig	+ + + + +	nicht unabhängig
RMA 2	+ + + - +	nicht unabhängig	+ + + - +	nicht unabhängig

Tab.4.10. Kruskal-Wallis Test: Resultate bei P = 0,95

Mit den Ergebnissen der Histometrie der Coronararterien der 10 Normalherzen erstellten wir ein Nomogramm mit den statistisch voneinander unabhängigen Variablen Gefäßinnenradius (Ri) und Gefäßwanddicke: Media und Intima (dmi) (Abb.4.9).

Die ebenfalls eingezeichnete Regressionsgerade errechnet sich nach:

$$y = 10{,}88149 + 0{,}03526\ x$$

Statistisch berechnet und eingetragen wurden ebenfalls die 95% Vertrauensgrenzen.

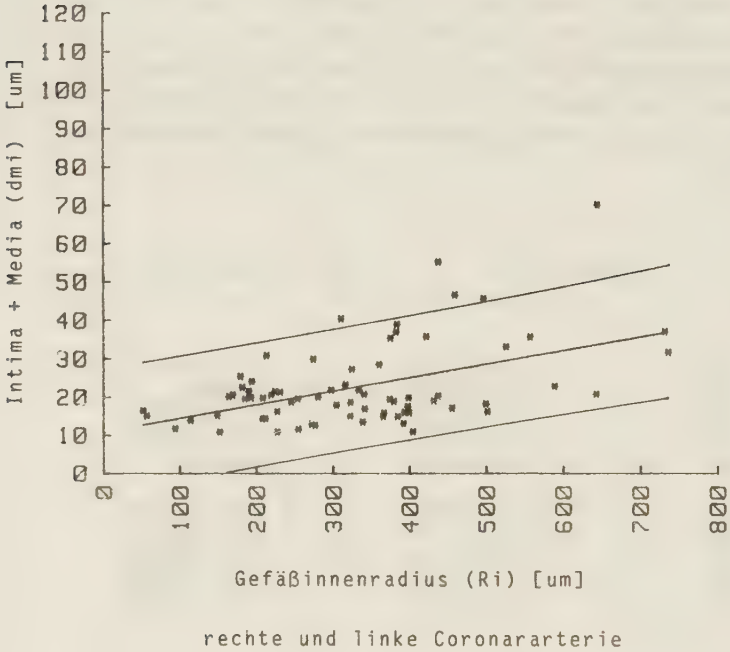

rechte und linke Coronararterie

Abb.4.9. Histometrie der Coronararterien: Nomogramm von Gefäßinnenradius (Ri) und Gefäßwanddicke: Intima und Media (dmi) beim normalen Neugeborenen

In der Abbildung 4.10 sind die Ergebnisse der Histometrie der Coronararterien für die einzelnen Typen des HLHS nach rechter und linker Coronararterie getrennt im Nomogramm dargestellt:

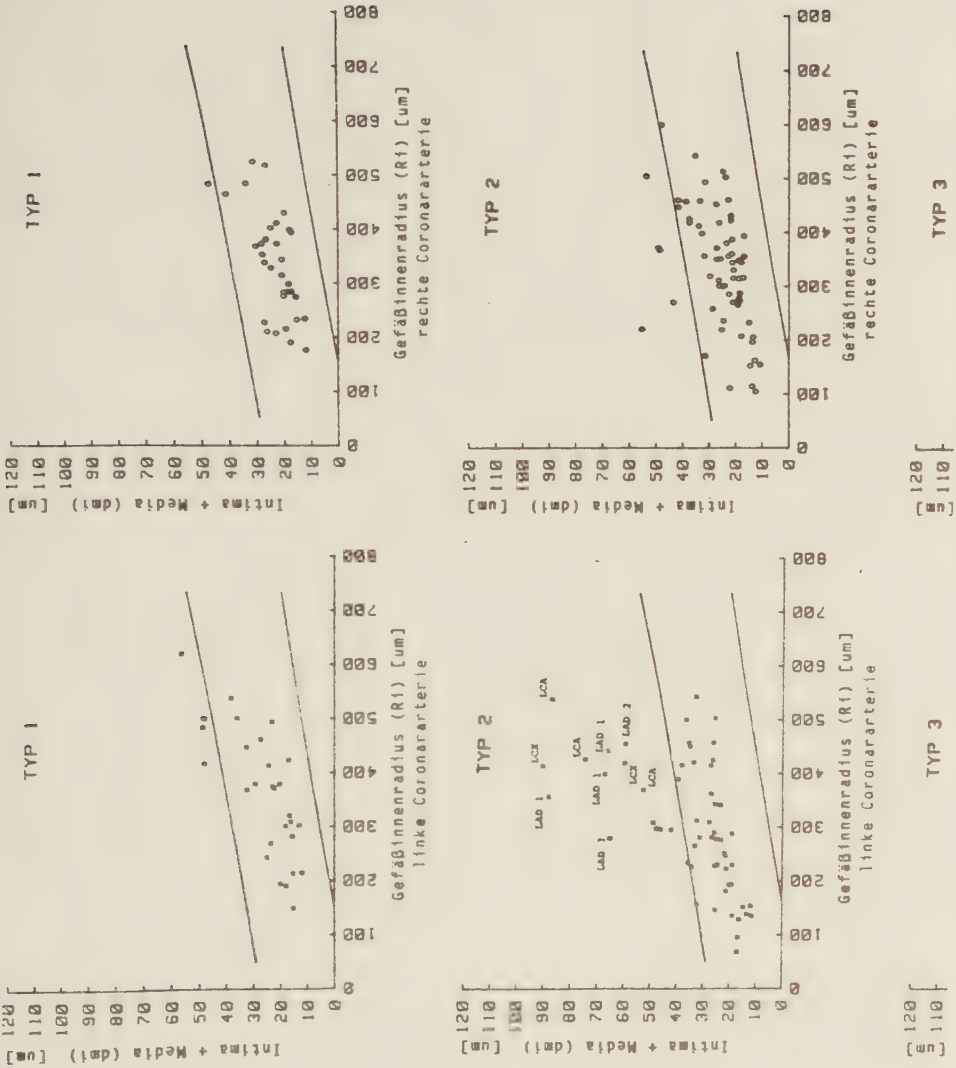

Abb.4.10. Histometrie der Coronararterien: Darstellung der Ergebnisse im Nomogramm, getrennt nach linker und rechter Coronararterie und den einzelnen Typen des HLHS

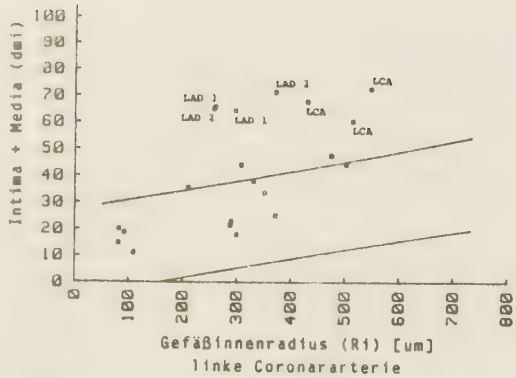
Intima + Media (dmi)
LAD 1
LAD 2
LAD 1
LAD 1
LCA
LCA
LCA
Gefäßinnenradius (Ri) [um]
linke Coronararterie

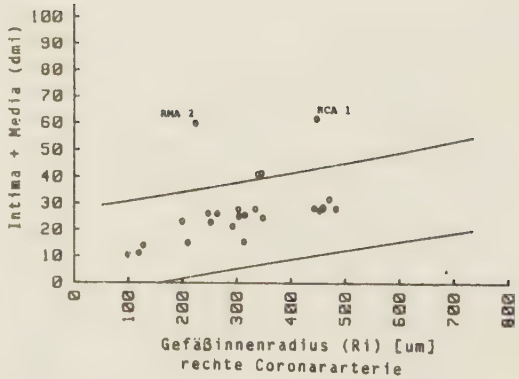
Intima + Media (dmi)
RMA 2
RCA 1
Gefäßinnenradius (Ri) [um]
rechte Coronararterie

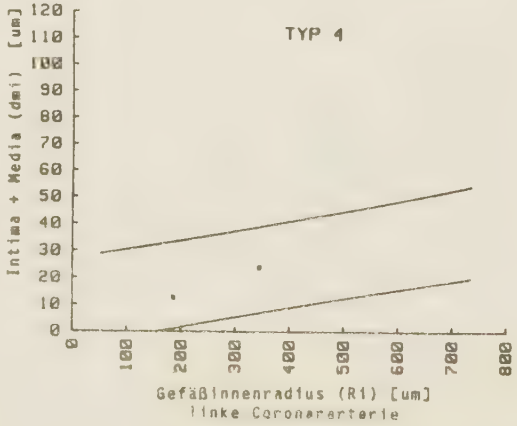
Intima + Media (dmi) [um]
TYP 4
Gefäßinnenradius (Ri) [um]
linke Coronararterie

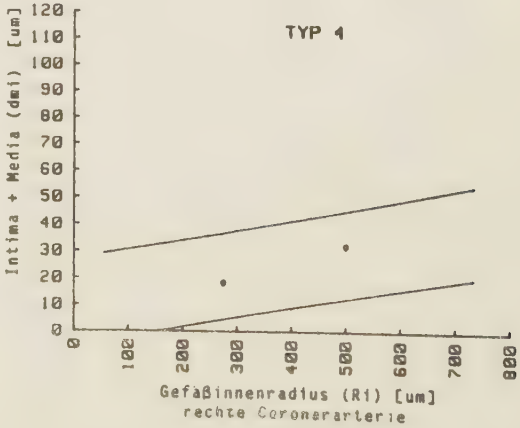
Intima + Media (dmi) [um]
TYP 4
Gefäßinnenradius (Ri) [um]
rechte Coronararterie

5. Diskussion

Histometrie der Coronararterien, Einführung

Coronararterien ändern physiologischerweise zwar kaum ihre Struktur, aber sämtliche Größenparameter ändern sich zyklisch mit der Herzbewegung und kontinuierlich bei der Adaptation des Herzens auf verschiedene Belastungen. Daher sind Coronararterien in vivo als ein dynamisches System aufzufassen. Daraus ergeben sich Problemstellungen für den Vergleich verschiedener Coronararteriensysteme post mortem, sowohl in der Festlegung der Vergleichsparameter als auch in der Art des Vergleichs. Diese sind auf die prinzipielle Schwierigkeit der Beschreibung eines dynamischen Systems mit statischen Parametern zurückzuführen, aber auch auf die zu berücksichtigenden peri- und postmortalen Veränderungen des zu untersuchenden Gewebes.
Zu den peri- und postmortalen Veränderungen zählt vor allem die von Ewald (29) beschriebene Fältelung der Membrana elastica interna, die nach Furuyama (32) durch die peri- und postmortale Muskelkontraktion entsteht.
Guski et al. (40) stellen die zur Selbstwellung führende elastische Eigenspannung der elastischen Fasern als Ursache für die scheinbare Gefäßwandverdickung nach Diffusionsfixation neben die postmortale Mediakontraktion .
Einflüße histologischer Techniken auf Größenparameter und Struktur von Herzpräparaten wurden von Eckner et al. (22) beschrieben und quantifiziert. Demnach findet nicht nur eine scheinbare Verkleinerung der Arterien durch die Kontraktion der Muskulatur der Media, sondern auch eine absolute Verkleinerung der gesamten Gefäßmikrostruktur statt, beispielsweise durch den Fettentzug während der Fixation.
Mehrfach hat man bei der Morphometrie versucht, die durch die Muskelkontraktion verursachte scheinbare Verkleinerung der Arterien auszugleichen.
Ein Ausgleich der absoluten Verkleinerung der Arterien ist noch nicht möglich, und scheint, wie Meßergebnisse zeigen,

zum Vergleich der morphometrischen Ergebnisse nicht unbedingt notwendig zu sein. Um den entstehenden Fehler klein zu halten, genügt es, daß sich die zu messenden Größen bei der postmortalen Kontraktion der Arterien nicht oder nur wenig und dann gleichsinnig ändern.
Eine der Voraussetzungen dafür ist dadurch gegeben, daß der Einfluß der Longitudinalkontraktion gerade bei Coronararterien vernachlässigt werden kann, wie Müller (61) nachweisen konnte (Abb.5.1).

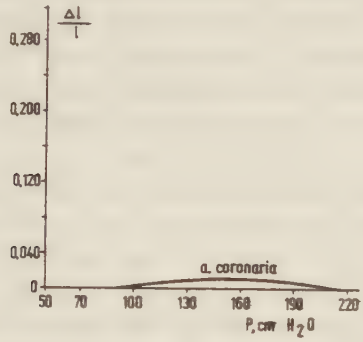

Abb.5.1. Längenänderung der Coronararterien in Abhängigkeit vom Innendruck. Nach Müller (61).

Andererseits stellte Ernst (25) schon 1925 fest, daß der quergestreifte Muskel sein Volumen bei der Kontraktion kaum (beispielsweise bei Tetanie nur in der Größenordnung von 2%) ändert, was den Analogieschluß für die glatte Muskulatur zumindest stützt. Von großer Bedeutung war außerdem, daß Cook und Salmo (17) histometrisch nachweisen konnten, daß sich die Länge der Lamina elastica interna bei der Gefäßkontraktion nicht ändert.
Der systematische Fehler ist dennoch schwer abzuschätzen wenn man die in vivo vorliegenden Coronararterien als Meßobjekt betrachtet.
Für den eigentlichen Meßvorgang an den histologischen Schnitten der Coronararterien ist der Fehler jedoch als sehr gering anzusehen:

Die hohe Präzision eines Planimeters und eines Kurvimeters machten sich schon Suwa (94) und Furuyama (32) zunutze, Pesonen (77) verwendete einen ebenfalls hochpräzisen Stereoplanigrafen. Unser Meßaufbau hat zusätzlich zu dem sehr genauen Meßinstrument (Kurvendigitalisierer) den Vorteil, daß das zur Messung nötige Zwischenbild direkt im Meßgerät erzeugt wird. Damit entfallen Projektions- und Vergrößerungsfehler.
Die Fehlerquellen anderer Meßmethoden sind als weit höher einzustufen. Bei der Injektionshistometrie beispielsweise besteht die Möglichkeit der Überdehnung der Gefäße durch den Wegfall der Muskelspannung postmortal, wie Furuyama angibt. Das Einfrieren der Arterien in vivo (15) oder die Infusion eines Fixativs in vivo (40) sind auf den Tierversuch beschränkt.
Darüberhinaus muß bei der Infusion eines Fixativs eingewendet werden, daß in der Regel für die zu untersuchenden Gefäße keine oder nur Kurzzeit-Blutdruckkurven zur Verfügung stehen und daß durch mehr oder weniger willkürlich gewählte Injektionsdrücke Gefäße mit relativ dünnerer oder mechanisch weniger stabiler Wand stärker aufgeweitet werden als solche mit dickerer und festerer Wand. Außerdem müssen systematische Fehler durch physikalische und chemische Eigenschaften der Fixierungs- und Injektionsmittel angenommen werden. Ebenso sind Einflüße eines eventuell noch bestehenden Rigor mortis nicht immer auszuschließen.
Die Fehler hingegen, die bei der Transformation eines vermutlich in vivo im Querschnitt nicht ideal kreisförmigen Gefäßes in ein "idealisiertes Vergleichsgefäß" auftreten, sind als gering einzuschätzen, vorausgesetzt es werden Randbedingungen eingehalten, die vor allem eine reproduzierbare, sorgfältige Präparatgewinnung betreffen. Unter diesen Bedingungen zeigt diese Meßmethode auch erheblich geringere Meßwertstreuungen als frühere Meßmethoden (32).
Der Vergleich der Mediaflächen (98) ist auch bei vergleichbaren Entnahmestellen ein sehr ungenaues Kriterium, da damit nicht zwischen Veränderungen des Gefäßinnenradius und Verän-

derungen der Gefäßwanddicke differenziert wird.
Die Beurteilung nur der epikardialen Coronararterien wird gestützt durch Velican und Velicans (91) Befunde, daß die hämodynamische Beanspruchung ganz überwiegend in den Hauptstämmen der Coronararterien, selten hingegen in deren intramyokardialen Ästen zu pathologischen Veränderungen führt.

Histometrie der epikardialen Coronararterien

Es existieren zwar histometrische Befunde der Coronararterien beim Erwachsenen (65), außerdem gibt es Ergebnisse der Histometrie kindlicher Coronararterien (75, 76).
Ein Nomogramm, das die Basis zum Vergleich mit pathologischen Befunden bildet (und wie es z.B. von Haworth (42) - in abgewandelter Form - zur Untersuchung der Lungengefäße verwendet wird), ist aber weder für die Coronararterien von Neugeborenen-, Säuglingen- oder Kindern in der Literatur zu finden.
Das von uns vorgelegte Nomogramm zur Histometrie der Coronararterien (siehe Abb.4.9) einschließlich der eingezeichneten Regressionsgeraden und der 95 % Vertrauensgrenzen bezieht sich auf beide (rechte und linke) Coronararterien, da sich bei der statistischen Auswertung der einzelnen Coronararterien beim normalen Herzen des Neugeborenen ein statistisch signifikanter Unterschied nicht ergab (P=0,05).
Der aufgrund der verfeinerten Meßtechnik geringe Meßfehler führt zur Darstellung eines relativ schmalbandigen 95 % Vertrauensbereiches:
Aus der Abbildung 4.10 ergeben sich in den namentlich gekennzeichneten, weit außerhalb des 95% Vertrauensbereiches liegenden Meßwerten der linken Coronararterie beim HLHS Typ 2 und der rechten und der linken Coronararterien beim HLHS Typ 3 konkrete Hinweise auf ventrikulo-coronare Fisteln.
Ordnet man die entsprechenden Meßwerte aus Tab.4.8 den jeweiligen Herzen zu, so ergeben sich daraus Hinweise auf ventrikulocoronare Fisteln in 6 von 19 bis 9 von 19 Fällen, also 30%-45%, beim HLHS Typ 2 und in 2 von 7 bis 4 von 7

Fällen, entsprechend 30%-55%, beim HLHS Typ 3. Bei den niedrigeren Werten liegen als Hinweise auf ventrikulocoronare Fisteln weit aus dem Normbereich fallende Meßwerte für mehrere Abschnitte eines betroffenen Gefässes (bis auf einen Fall immer der links anterior descendierenden Coronararterie (LAD)) vor. Bei den höheren Werten handelt es sich um isolierte Veränderungen des Hauptstamms der linken Coronararterie (LCA), wobei diese als nur schwaches Indiz auf das Vorliegen ventrikulocoronarer Fisteln gewertet werden müssen: die Häufigkeit des tatsächlichen Vorkommens ventrikulocoronarer Fisteln dürfte also eher im Bereich der niedrigeren Werte liegen.
Betont werden muß, daß eine Kontinuität dabei nicht nachgewiesen werden konnte, da nur Gefäßabschnitte untersucht wurden. Auch der angiocardiografische Nachweis der Fisteln fehlt für diese Fälle.
Betrachtet man die weiteren Untersuchungsergebnisse, so fällt (siehe Abb.4.8) die große Standardabweichung beim HLHS Typ 3 sowohl beim Konusast (KA), als auch bei der rechten Circumflexarterie (RCX) auf. Dies spricht für eine starke Größenvariabilität der Durchmesser dieser Gefäßabschnitte. Die Bestätigung der statistischen Unabhängigkeit der Gefäßdurchmesser durch den Kruskal-Wallis Test liegt aber nur für den Abschnitt RCX vor.
Der bereits bei der makroskopischen Inspektion geäußerte Eindruck, daß der rechte Marginalast beim HLHS Typ 2 größer als der rechte Circumflexast ist, bestätigt sich bei der weiteren Inaugenscheinnahme der Meßwerte: Beim HLHS Typ 2 ist von10 Herzen,bei denen die Coronararterienstücke beider Entnahmestellen vermessen werden konnten, in 8 Fällen der Marginalast größer als der Circumflexast.
Kritisch anzumerken bleibt noch, daß im Abschnitt LAD 4 durch den Gefäßverlauf und die Gefäßverzweigung von vornherein die Definition der Entnahmestelle weniger exakt ist als bei den anderen Lokalisationen, was sich durch die entstehende Inhomogenität der untersuchten Gefäßstücke in der großen Standardabweichung bemerkbar macht. Hierdurch kann

das Auftreten pathologischer Gefäßveränderungen also weder bestätigt noch ausgeschlossen werden.
Wie diese Untersuchungen zeigen, sind die Coronararterien beim HLHS im Vergleich zum Normalherz in ihrer absoluten Größe nur in wenigen Abschnitten wesentlich verändert.
Trotzdem und darüber hinaus muß aber wegen der beim HLHS gegenüber dem Normalherz kleineren Masse des linken Ventrikels von einer relativen Vergrößerung der linken Coronararterie ausgegangen werden.
Da das fibroelastotisch veränderte Endokard als relativ bradytrophes Gewebe angesehen werden muß und da außerdem wegen der veränderten Struktur des lumenwärts gelegenen Myokards eine Arbeitsleistung und somit Sauerstoffverbrauch vor allem von der zirkulären (ursprünglich etwa ein Drittel der linksventrikulären Wanddicke einnehmenden) Myokardschicht erwartet werden kann, verdeutlicht sich die relative Vergrößerung der linken Coronararterie beim HLHS Typ 2 und 3.
Fortschreiben kann man diese Kalkulation im Hinblick auf den beim HLHS Typ 2 und 3 bestehenden Rechtsversorgungstyp.
Daraus wird ersichtlich, daß hier sogar das Vorliegen von Normalmeßwerten ein Korrelat zu den bei diesen Typen gefundenen histologischen Veränderungen der Coronararterien darstellen kann.
Beim HLHS Typ 1 werden die überwiegend im oberen Normbereich liegenden Meßwerte durch das Vorliegen des Linksversorgungstyps erklärt. Daran zeigt sich die Bedeutung, die die linke Coronararterie beim HLHS Typ 1 für die Blutversorgung des Septums und der Hinterwand des rechten Ventrikels innehat.

Verlauf und Verzweigungsmuster der epikardialen Coronararterien

In allen unseren Fällen mit HLHS gingen die Coronararterien regelrecht aus der Aorta ab (33, 38).
In der Literatur wurden folgende anormale Coronararterienabgänge beim HLHS beschrieben:
- singuläre rechte Coronararterie (91)

- accessorische Coronararterie aus der Pulmonalvene (91)
- Fehlabgang der linken Coronararterie aus der Arteria pulmonalis (33, 16)
- Abgang der Coronararterie oberhalb eines atretischen Abschnitts der Aorta ascendens (59)
- Abgang der Coronararterien aus Ästen des Aortenbogens (33)
- monostial (rechtes Coronarostium) -biarterielle Coronararterie (48)

Der scheinbar anormale Coronararterienverlauf, insbesondere der linken anterior descendierenden Arterie in der Mehrzahl der Fälle mit HLHS ist ein Hinweis darauf, daß sich der anteriore und der posteriore Sulcus interventrikularis nicht genau in der Ebene des interventrikulären Septums befinden und spricht außerdem dafür, daß sich die Coronararterien in ihrer Entwicklung allgemein nicht am Sulcus interventrikularis, sondern an der Herzseptumsebene orientieren.
Die in unserer Untersuchung in 18 von 27 Fällen mit HLHS Typ 2 und 3 aufgetretene Schlängelung der linken anterior descendierenden Coronararterie (LAD) in ihrem apikalen Verlauf ist auch aus angiokardiografischen und autoptischen (30) Untersuchungen bekannt. Sie wird beinahe regelmäßig zusammen mit einer unterschiedlich stark ausgeprägten apikalen Myokardeinziehung, dem "Dimple", angetroffen, wobei die linke anterior descendierende Coronararterie (LAD) an dieser Stelle plötzlich ins Myokard abknickt.

Bemerkenswert ist beim HLHS Typ 2, daß, im Unterschied zum Normalherz und zum HLHS Typ 3, die rechte Marginalarterie (RMA 1) von den Meßwerten her größer ist als die rechte Circumflexarterie (RCX).
Diese Eigenheit stimmt mit dem Hühnerherzen-Modell der Coronararterienentwicklung beim HLHS überein: Aus der vor allem apikal wirksam werdenden Entwicklungsverzögerung der linken Coronararterie folgt eine apikal insuffiziente Myokardperfusion und eine Adaptation des rechten Marginalastes.
Beim HLHS Typ 1 waren die rechte Marginalarterie (RMA 1) und die rechte Circumflexarterie (RCX) etwa gleich groß.

Die von uns in drei Fällen mit HLHS Typ 1 nachgewiesene verminderte Vaskularisation der Herzhinterwand bzw. die sehr kleine Circumflexarterie, ist als Hinweis für das Zutreffen des Hühnerembryomodells auch für die septale Blutversorgung hier zu werten. Dort versorgte der septale Ast der linken Coronararterie die Herzhinterwand in 63,7 % der Fälle, beim Normalherz findet die Versorgung hauptsächlich durch septale Äste der rechten Coronararterie statt (18). Dem Einwand, wegen des beim Huhn nicht nur epikardialen, sondern auch intramyokardialen Verlaufs der Coronararterienstämme sei das Coronararterienverzweigungsmuster nicht ohne weiteres auf den Menschen übertragbar (90), bleibt seine Geltung dadurch unbenommen.
In der Zusammenfassung ist also zu sagen, daß im Unterschied zum Hühnerembryo (18) beim Menschen mit HLHS sehr wohl von einem veränderten Verlauf der Coronararterien zu sprechen ist.

Versorgungstyp (Dominanz)

Aus dem Hühnerembryo-Modell leitete sich wegen der früheren Entwicklung der rechten Coronararterie beim HLHS ein gegenüber dem Normalherzen verändertes Verteilungsmuster der epikardialen Coronararterien mit einer größeren endgültigen Ausbreitung der rechten Coronararterie ab. Folgerichtig wäre ein gehäuftes Vorkommen eines Rechtsversorgungstyps der Herzhinterwand.
Der Rechtsversorgungstyp bei den Typen 2 und 3 HLHS entspricht zwar diesen Erwartungen. Hier liegt nach unseren Untersuchungen aber weder ein qualitativer noch ein quantitativer Unterschied zum Normalherzen vor, so daß durch dieses Ergebnis ein vom Normalen abweichendes embryologisches Modell weder bestätigt noch widerlegt wird.
Was den Linksversorgungstyp beim HLHS Typ 1 angeht, muß konstatiert werden, daß er sich nicht aufs Erste mit dem erörterten Modell der Coronararterienentwicklung beim HLHS in Einklang bringen läßt.

Geht man jedoch aus von Dbaly und Rychters (18) Feststellung, daß die linke Coronararterie beim HLHS für die Versorgung des basisnahen Septums zuständig ist und bezieht die Geometrie des Septums mit dem beim HLHS Typ 1 basisnah aufsitzenden Relikt des linken Ventrikels in die Überlegung genauso mit ein wie das Größenverhältnis der Ventrikelwände bzw. -äqivalente, dann wird der Versorgungstyp hier als Ausnahme von der Regel deutlich; besonders, wenn man noch den selten im Sulcus interventrikularis liegenden Verlauf der anterioren und posterioren descendierenden Arterien in Rechnung stellt.

Histologie der epikardialen Coronararterien

Die gegenseitige Beeinflussung der Mißbildung des Herzens und der Coronararterien resultiert nicht nur in einer Änderung des Verlaufs, des Verzweigungsmusters und dementsprechend des Versorgungsgebietes, sondern hat auch strukturelle Veränderungen der Gefäße selbst zur Folge.
Die histologische Beurteilung der Coronararterienschnitte ergab eindeutige Resultate, allerdings bei einer nur kleinen Anzahl (siehe auch Tab.4.6). Bei den HLHS Typen 2 und 3 wies die proximale links anterior descendierende Coronararterie an den Entnahmestellen LAD 1 und LAD 2 eine Intimaverdickung und Aufsplitterung der Lami-na elastica interna statistisch signifikant (P = 0,05) häu-figer auf als an allen anderen Entnahmestellen bei den ver-schiedenen HLHS Typen und beim Normalherz.
Das deutet auf eine isolierte, hochgradig pathologische Veränderung der proximalen und mittleren linken anterior descendierenden Coronararterie (LAD) bei diesen HLHS Typen, die sich von der beim Neugeborenen physiologischen Intimaverdikkung (86) unterscheidet.
Wie oben schon dargestellt, ist die Adventitiaverdickung schwer zu beurteilen, die Ergebnisse diesbezüglich sind deshalb kaum mehr als ein Anhalt.

Histologie des Myokards und Endokards

Unter Rücksichtnahme auf die Herzpräparate waren die Möglichkeiten zur histologischen Untersuchung von Endokard und Myokard beim HLHS für uns eingeschränkt, die Aussage deshalb limitiert.
O'Connors (72) beschrieb einen ungeordneten Myokardfaserverlauf ("Myofiber disarray") in den lumennahen zwei Dritteln der linksventrikulären Wand und des Septums (nie aber im kompakten Myokard und nie im rechten Ventrikel) bei von ihm untersuchten Herzen mit HLHS Typ 2 und 3. Entsprechende Befunde erhob Brown (10) im Myokard des linken Ventrikels bei sechs Fällen mit HLHS. Derart deutliche Aussagen sind aus unseren Ergebnissen nicht ableitbar. Alle vorhandenen Ergebnisse werden aber durch die Beobachtungen von Becker et al. (5) relativiert, die zeig-ten, daß sich die Ergebnisse der Beurteilung der Myokardfa-serverlaufsrichtung allein durch Variation der Ebene des histologischen Schnitts stark beeinflussen ließen.
Esterly/Oppenheimer (28) beschrieben Nekrosen und Narben (in vielen Fällen mit Verkalkungen) im linken Ventrikel einschließlich der Papillarmuskel bei HLHS Typ 1 und 2 und Narben (weniger frische Nekrosen) im linksventrikulären Myokard beim Typ 3, vor allem, wenn keine zusätzlichen druckentlastenden Defekte vorkamen. Unter den Ursachen erachteten sie nach ihrer Untersuchung verschiedener Herzmißbildungen gerade beim HLHS die verminderte Coronarperfusion als noch wichtigeren Faktor als die niedrige coronararterielle Sauerstoffsättigung.
Subendokardiale Verkalkungen, auch im Bereich der Papillarmuskel und des Septums, beschreibt O`Connor (72) als konstanten Befund im linken Ventrikel bei allen von ihm untersuchten Herzen mit HLHS Typ 2 und 3, nicht jedoch beim HLHS Typ 1.
Becker et al. (5) berichten über eine hydropische Zellschwellung im linken Ventrikel bei 3 von 6 Patienten mit Aortenklappenatresie und bei allen 9 Patienten mit Aorten-

klappenstenose. Kalzifikationen sahen sie in keinem Fall von Aortenklappenatresie, jedoch in 4 von 9 Fällen mit Aortenklappenstenose.
Während Esterly und Oppenheimer (27) den Grad der Myokardschädigung vor allem des linken Ventrikels als so hoch einschätzen, daß ein Überleben auch nach Operation nicht möglich sei, deuten unsere Befunde ebenso wie z.B. die O`Connors (72) darauf hin, daß das Myokard des rechten Ventrikels bei allen HLHS Typen wenig oder nicht verändert ist. In der Zusammenschau der Befunde der histologischen Untersuchung des Endokards und der Coronararterien (Tab.4.7) können wir die Ansicht von Essed und Mitarbeitern (26) widerlegen, daß sich das Vorkommen der Endokardfibroelastose des linken Ventrikels und die Fibroelastose der Coronararterien gegenseitig ausschliessen. Das gleichzeitige Vorkommen dieser Veränderungen ist gerade beim HLHS Typ 3 (3 von 5 Fällen) und beim HLHS Typ 2 (7 von 18 Fällen) häufig.

Quantitative Anatomie

Angaben zur quantitativen Anatomie beim HLHS sind in der Literatur rar (44). Unsere diesbezüglichen Meßergebnisse stellen erstmals die einzelnen HLHS-Typen gegenüber. Die gefundenen Mittelwerte sind Richtwerte für die Echokardiografie der einzelnen Typen des HLHS und haben darüberhinaus Bedeutung für die pathologische Hämodynamik und für die chirurgische Therapie.
Mehrere Punkte sind hervorzuheben:

- die beschriebene Erhöhung des Herzgewichts (44) betrifft vor allem die HLHS Typen 2 und 3 mit Mitralstenose, weit weniger den HLHS Typ 1
- die Verdickung der rechtsventrikulären Wand, Vergrößerung des rechten Ventrikels und Vergrößerung des Ostiums der Pulmonalklappe (44) ist bei allen untersuchten HLHS Typen in gleichem Maße zu finden
- die Vergrößerung des Ostiums der Trikuspidalklappe (44) betrifft vor allem den HLHS Typ 1, weniger die HLHS Typen

2 und 3

- die Durchmesser der Aorta ascendens variieren bei den einzelnen HLHS Typen mit dem Grad der Hypoplasie des linken Ventrikels

Die bei vergleichbaren Geburtsgewichten und vergleichbaren Herzlängen in basal-apikaler Richtung stark differierenden Breiten und Umfänge der Herzen mit HLHS (Tab.4.2) sind direkter Ausdruck unterschiedlicher Grade von Hypoplasie bei den einzelnen Herzen, da die Maße des rechten Ventrikels bei den untersuchten HLHS Typen auffällig geringen Schwankungen unterworfen waren (siehe oben).

Den von Hawkins und Doty (41) gefundenen Zusammenhang von größerer Dicke des rechten Ventrikels und längerem Überleben bei Patienten mit Aortenatresie konnten wir bei unseren Patienten nicht nachweisen (siehe dazu Tab.4.1), und auch nicht beim HLHS Typ 3. Prinzipiell bleibt aber anzumerken, daß sich der rechte Ventrikel beim HLHS während der Embryonalzeit an die erhöhte Belastung adaptieren kann, was insbesonders der Kurzzeitprognose nach einer korrigierenden Operation zuträglich sein dürfte.

Der im Durchschnitt sehr geringe Abstand zwischen Pulmonalklappenring und der caudalen Ostiumbegrenzung der tieferen Pulmonalarterie, veranschaulichen die technischen Schwierigkeiten bei der Pulmonalarterienbändelung. Die aus der Bändelung resultierenden Veränderungen der Gefäßgeometrie erklären den negativen Einfluß der Bändelung auf die Pulmonalarterienwand (20).

Persistenz der Myokardsinusoide und Auftreten ventrikulocoronarer Fisteln

Da beim Menschen das erste Auftreten der arteriellen endothelialen Knospen der Coronararterien physiologischerweise in den Zeitraum der Entwicklung des Ventrikelseptums fällt, sind die bei Abschluß der Septierung und somit (35, 36, 48) Konstatierung des HLHS vorhandenen pathologischen Blutdruckverhältnisse im linken Ventrikel zumindest teilwei-

se für die Persistenz der Myokardsinusoide verantwortlich zu machen.
Der Bericht über Fisteln vom linken Ventrikel über die linke Coronararterie zum Sinus coronarius bei einem Fall von HLHS mit verschlossenem Foramen ovale (81) muß ebenfalls in diesem Sinne gewertet werden.
Außerdem ist zu erwarten, daß es über den gleichen Mechanismus zur Ausbildung und Aufrechterhaltung hämodynamisch bedeutsamer arterio-luminaler Verbindungen (Fisteln) kommt.
Alle drei Formen ventrikulo-coronarer Verbindungen in ihren unterschiedlichen Lokalisationen lassen sich mit diesem Modell erklären:
Dort, wo die Coronararterien zu dem Zeitpunkt Anschluß an Myokardsinusoide erhalten, da diese sich am Zenit ihrer radialen Ausdehnung in die Wand des linken Ventrikels befinden, bilden sich und persistieren großlumige arterio-luminale Verbindungen.
In dem Bereich der apikal-posterioren Wand des linken Ventrikels, den die Coronararterien in ihrer Entwicklung zuletzt erreichen, bilden sich die Myokardsinusoide zu dem Zeitpunkt, zu dem sie mit den Coronararterien in Kontinuität kommen, gerade wieder zurück, so daß die einzelnen Lumina der entstehenden arterio-sinusoidalen Verbindungen deutlich kleiner, deren Verläufe wesentlich komplexer sind.
Als höchste Entwicklungsstufe ventrikulo-arterieller Verbindungen und als Übergangsform zwischen den anfänglich bestehenden Myokardsinusoiden und dem endgültigem Coronararteriensystem bleiben die arterio-kapillären Verbindungen. Ihre bevorzugte räumliche Lokalisation mit einer in Septumnähe in der mittleren Herzwand, in der apikalen freien Wand des linken Ventrikels subendokardialen Prädilektion, ist wiederum in Einklang mit ihrer Entwicklungsgeschichte.

Der sogenannte "Dimple" kann demnach auf die veränderte Myokardstruktur aufgrund der apikal persistierenden Myokardsinusoide zurückgeführt werden. Hypoxische Schäden, die durch die Minderperfusion der apikalen linksventrikulären

Myokards verursacht sind, können hinzukommen.
Untersuchungen, die einen angeblichen apikalen Infarkt als morphologisches Korrelat des "Dimple" bei einem Patienten mit HLHS Typ 2 demonstrieren (16), müssen aber relativiert werden. Einmal, da frische Myokardnekrosen nicht nachgewiesen wurden, zum Zweiten, da der dort als subtotal verschlossen dargestellte, für den Infarkt verantwortlich gemachte, Abschnitt der linken Coronararterie unter Berücksichtigung der sichtbaren starken Wellung der Lamina elastica interna in vivo sicher nur relativ geringfügig stenosiert war (siehe Kap.3.5).

An der Entstehung der Endokardfibroelastose im linken Ventrikel sind mechanische Faktoren, wie sie insbesondere die hohen linksventrikulären Drücke bei den HLHS Typen 2 und 3 mit kompetenter Mitralklappe darstellen, ohne Zweifel beteiligt. Dasselbe gilt für die Entstehung der Endokardfibroelastose im linken Atrium beim HLHS Typ 1 mit Atresie der Mitral- und Aortenklappe (52).
Hinzu kommen andere Faktoren, wie das Auftreten der Endokardfibroelastose auch bei der Mitralstenose mit Ventrikelseptumdefekt (2) vermuten läßt.
Die geringe coronararterielle Sauerstoffsättigung beim HLHS - die auch im rechten Ventrikel zur Wirkung kommt - ist beispielsweise eine weitere Ursache (2).
Als weiterer Faktor für die Entstehung der Endokardfibroelastose ist neben der intrauterinen Infektion (35) vor allem auch die Unreife des Myokards und der myokardialen Blutversorgung zu diskutieren.
In einem von Blakeway (8) beschriebenen Herzpräparat mit Aortenklappenatresie, Mitralklappenhypoplasie (Durchmesser des Mitralklappenostiums 4 mm) und ventrikulocoronarer Fistel zur linken anterior descendierenden Coronararterie (mit einem Fisteldurchmesser von 2 mm) und somit zur Aorta ascendens war das Endokard des linken Ventrikels basal zart, apikal jedoch verdickt und opak. Das unterschiedliche Erscheinungsbild des Endokards, bzw. die vermutlich unterschiedli-

che Ausprägung der Endokardfibroelastose in diesem Fall kann mehrere Ursachen haben: Beispielsweise die Mechanik des linken Ventrikels, bei einer trichterförmig zur apikal mündenden Fistel zulaufenden Herzspitze.
Betrachtet man aber die für das HLHS typische Lokalisation der Koronararterienanomalien mit ihrer apikalen Betonung, so wird die Identität der Lokalisationen augenfällig, vor allem, da eine deutliche Druckentlastung des linken Ventrikels mit Aortenatresie über die beschriebene Fistel angenommen werden muß.

Chirurgische Therapie

Die medizinische Therapie beim HLHS umfaßt die Intensivmedizin und die Gabe von Prostaglandin E1 zum Offenhalten des Ductus arteriosus, für den Fall, daß eine Palliativ- (20, 51, 58) oder korrigierende Operation durchgeführt werden soll.
Als relative Kontraindikationen für eine korrigierende Operation gelten schwere Mißbildungen im Bereich des rechten Ventrikels, die hämodynamisch bedeutsam werden könnten (besonders Anomalien der Pulmonal- oder Trikuspidalklappe) und Mißbildungen, die die Komlexität der Operation erhöhen, wie Pulmonalvenenfehlmündung oder ein rupturiertes Aneurysma des Sinus Valsalvae.
Voraussetzung für den Erfolg einer Korrektivoperation ist vor allem ein im Bereich der Erwachsenennorm liegender Lungengefäßwiderstand und ein normaler enddiastolischer Ventrikeldruck (69).
Neuere Untersuchungen über das Verhalten der Lungengefäße bei angeborenen Herzfehlern (80) und der bis zur sechsten bis achten Lebenswoche physiologisch erhöhte Lungengefäßwiderstand bewogen Norwood und Mitarbeiter zweizeitig zu operieren. Nach der Evolution ihrer Operationsmethode (68, 69, 70) resultiert nun nach der Zweitoperation eine Korrektur des HLHS unter ausschließlicher Verwendung von autologem Gewebe:

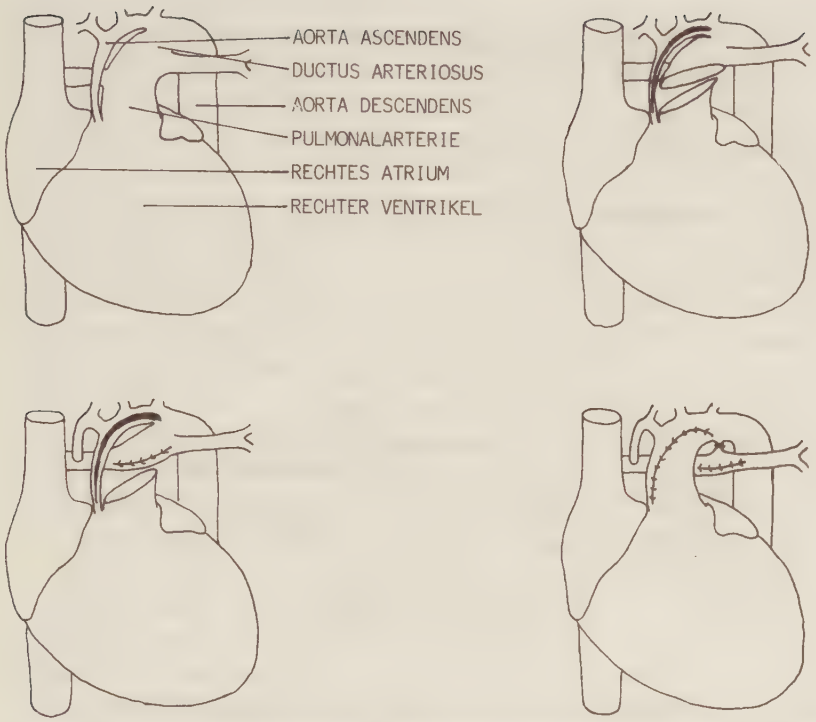

Abb.5.2. Zeichnerische Darstellung der ersten Stufe (Palliativoperation) der Operation nach Norwood

Palliativoperation:

1.1. Seit-zu-seit Anastomose von Aorta ascendens und Pulmonalarterie.
1.2. Blalock-Taussig Shunt (oder zentraler Shunt).
1.3. Herstellen einer genügend großen interatrialen Verbindung.
Ligatur des Ductus arteriosus.

Nach mehreren Monaten folgt die Trennung von systemischer- und Lungenzirkulation:

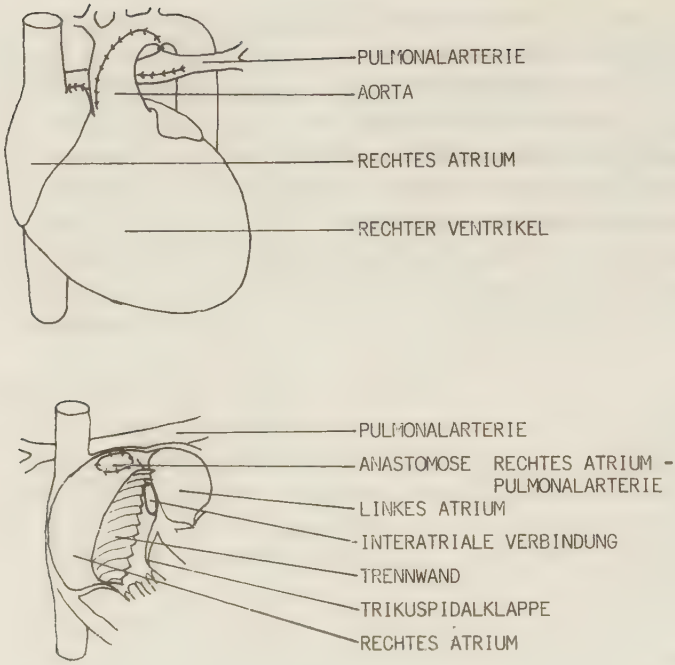

Abb.5.3. Zeichnerische Darstellung der zweiten Stufe (korrigierende Operation) der Operation nach Norwood

Korrigierende Operation:

2.1. Entfernung des Shunts.
2.2. Interatriale Trennwand: Verbindung von Lungenvenen zur Pulmonalklappe
2.3. Direkte Anastomose von rechtem Atrium und den Pulmonalarterien.

Nachdem Cayler (12) mit seiner Operationstechnik nur beim HLHS Typ 3 Erfolg hatte, hatten Norwood und Mitarbeiter mit dieser Methode auch beim HLHS Typ 1 und 2 (mit Ventrikelseptumdefekt) Erfolg: Lang/Norwood (49) berichteten 1983 über zwei Kinder mit normaler Entwicklung 9 und 12 Monate nach

der korrigierenden Operation.
Das Problem der genauen Regulierung des Verhältnisses von Lungenblutfluß zu Systemblutfluß lösten Doty et al. (20) durch die Verwendung einer mit einer kalibrierten Öffnung versehenen Prothese, die so eingesetzt wird, daß durch die kalibrierte Öffnung der Fluß zur rechten und linken Pulmonalarterie und durch das Lumen der Prothese der Fluß zum Aortenbogen sichergestellt wird. So war es möglich, die für die Pulmonalarterienwand schädliche Bändelung zu vermeiden. Als Nachteil dieser Operationstaktik geben sie an, daß der Querschnitt der als "gemeinsame Coronararterie" fungierenden Aorta ascendens nicht beeinflußt wird.

Als morphologische Faktoren, die mit längerem Überleben der Kinder mit HLHS ohne Operation korrelieren, gelten:
- größere Dicke der Wand des rechten Ventrikels, vor allem im Bereich der Trikuspidalklappe (41)
- großer Vorhofseptumdefekt (46, 51)
- relativ große Aorta ascendens (100)
- Hypertrophie des linken Atriums (44)
- erhöhter Lungengefäßwiderstand (90)
- großer offener Ductus arteriosus (90)

Dabei soll die Zunahme der Wanddicke des rechten Ventrikels, vor allem im Bereich der Trikuspidalklappe, der wichtigste singuläre Faktor sein (41); sie ist neben der Hypertrophie des linken Atriums jedenfalls der einzige dieser Faktoren, der fakultativ ein Auswahlkriterium für eine korrigierende Operation darstellt.
Unsere Untersuchungen zeigen die Korrelation zwischen längerem Überleben und größerer Wanddicke des rechten Ventrikels nicht, wobei einschränkend zu sagen ist, daß wir die Dicke der Wand des rechten Ventrikels nur im anterioren Wandbereich bestimmten.
Als alternative (einzeitige: ohne vorherige Palliation) Therapiemöglichkeit besteht die Allo- bzw. Xenotransplantation des Herzens (3) und die Herz-Lungen Transplantation.

Einfluß der pathologisch veränderten Coronarperfusion auf Kurz- und Langzeitergebnisse nach Operation

Wie unsere Untersuchungen zeigen, ist die Coronarperfusion bei allen Typen des HLHS verändert, so daß sie in die Operationsplanung und -taktik mit einbezogen werden muß.
Abgesehen vom HLHS Typ 3, bei dem man je nach dem Grad der Hypoplasie der Aortenklappe von einem nur wenig veränderten Fluß des Blutes über linkes Atrium, linken Ventrikel und Aorta ascendens ausgehen kann, erhalten die Coronararterien beim HLHS Mischblut. Die coronararterielle Sauerstoffsättigung kann aus Tab.2.3 und Tab.2.5 für die HLHS Typen 1 und 4 nach der Sauerstoffsättigung in der Aorta ascendens, für den HLHS Typ 3 nach der linksventrikulären Sauerstoffsättigung überschlagsmäßig ermittelt werden. Beim HLHS Typ 2 ergibt sich eine Mischkalkulation aus diesen Werten je nach hämodynamischem Einfluß ventrikulo-coronarer Fisteln.

HLHS Typen 2 und 3 (mit Mitralklappenstenose)

Der Durchmesser der hypoplastischen Aorta ascendens ist beim HLHS Typ 2 mit im Mittel 2,4 Millimetern (Standardabweichung 0,8 Millimeter) nur geringfügig größer als beim HLHS Typ 1. Deutlich besser stellt sich die Situation beim HLHS Typ 3 mit einem mittleren Durchmesser von 3,4 Millimetern (Standardabweichung 0,9 Millimeter) dar.
Bei den Fällen von HLHS Typ 2 und 3 mit angiocardiografisch nachgewiesenen ventrikulo-coronaren Fisteln liegt eine durch den vorliegenden pendelnden Blutfluß stark gestörte Myokardperfusion vor: Die pathologische Hämodynamik des über die Fisteln fließenden Blutes zeigt sich angiografisch neben der retrograden Perfusion der angeschlossenen Coronararterien in der durch den Pendelfluß stark verminderten integralen Strömungsgeschwindigkeit.
Wegen des Zurückströmens dieses Blutes in die hypoplastische Aorta ascendens, damit aber auch in die rechte Coronararterie, ist von einer weiteren Verschlechterung der Sauerstoff-

versorgung auch des rechten Ventrikels auszugehen. Denn die Sauerstoffsättigung dieses Blutes muß als gering vorausgesetzt werden, da ein geringer Pendelblutfluß auch über die anderen Arten ventrikulo-coronarer Verbindungen angenommen werden muß.
Darüber, daß die Myokardperfusion im Bereich des apikalen linken Ventrikels und des apikalen Septums hochpathologisch verändert ist, besteht nach der vorliegenden pathologischen Anatomie und Histologie kein Zweifel.
Betroffen davon ist nach den Ergebnissen der Histologie außer dem Bereich der Endokardfibroelastose der innere, radiär angeordnete Wandanteil, der zwei Drittel der Wanddicke des linken Ventrikels ausmacht. Betroffen sind auch die von den an die Fisteln angeschlossenen Coronararterien perfundierten Myokardbereiche, beim hier seltenen Linksversorgungstyp auch des anterioren und posterioren Septums und der Herzhinterwand. Bei dem hier meist vorkommenden Rechtsversorgungstyp ist mit Fisteln auch zur rechten Coronararterie (72) zu rechnen.
Beim chirurgischen Vorgehen müssen insbesonders die Versorgungsverhältnisse im Ventrikelseptum Berücksichtigung finden, da dieses nach der Operation zur funktionellen Seitenwand des rechten Ventrikels wird.
Ob die plastische Erweiterung der Aorta ascendens, die nicht von allen Operateuren durchgeführt wird (20), zur Verbesserung der Kurzzeitprognose schon beim ersten (Palliativ-) Eingriff nötig wird, ist außer vom Vorliegen einer Aortenklappenatresie (HLHS Typ 2) von dem im Einzelfall vorliegenden Grad der Hypoplasie der ascendierenden Aorta abhängig.

Bei den oben dargestellten Operationsmethoden bleibt der hypoplastische linke Ventrikel unverändert. Die Endokardfibroelastose führt aber bei den HLHS Typen 2 und 3 zu einer Störung der Kontraktibilität des linken Ventrikels. Für den rechten Ventrikel, der nach der gegenwärtigen Operationsmethode zur Pumpe für den Systemkreislauf wird, ergibt sich durch die Kontraktionseinschränkung des Septums eine

Behinderung der Ventrikelmechanik. Zum zweiten folgt daraus eine verminderte Myokardperfusion des Septums aufgrund der hohen intramuralen Drucke im linken Ventrikel.

HLHS Typen 1 und 4 (mit Mitralklappenatresie)

Für die HLHS Typen 1 und 4 mit Mitralatresie zeichnet sich wegen der grundlegend andersartigen pathologisch-anatomischen und histologischen Voraussetzungen eine bessere Kurz- und Langzeitprognose ab.
Beim HLHS Typ 1 liegt ein retrograder Fluß über die Aorta ascendens vor, der nicht durch Fistelblutfluß gestört wird. Die hypoplastische Aorta ascendens wird mit einem Durchmesser von durchschnittlich 1,7 Millimetern (Standardabweichung 0,4 Millimeter) zu einem Vorschaltwiderstand vor die Coronararterien. Dies tritt aber klinisch offenbar nicht in Erscheinung, auch zeigen durchgeführte postoperative Angiogramme das Dickenwachstum von Aortenbogen und Coronararterien, ein Anhalt für eine Restriktion des Blutflusses in den Coronararterien ergab sich nicht (49).
Für den HLHS Typ 4 können wir, da uns nur ein Herz mit hochgradiger Aortenstenose und Mitralatresie zur Untersuchung zur Verfügung stand und da uns überdies weder hämodynamische noch histologische Daten vorliegen, keine Angaben zu den gestellten Fragen machen. Prinzipiell muß jedoch eine dem HLHS Typ 1 ähnliche Konstellation angenommen werden, wobei im Unterschied zum HLHS Typ 1 von einer vom linken Ventrikel verursachten zusätzlichen hämodynamischen Komponente mit in der Systole antegradem, in der Diastole retrogradem Vektor ausgegangen werden kann, ohne daß deren klinische und pathologische Wertigkeit ad hoc eingeordnet werden könnte.

Zur Indikation der verschiedenen chirurgischen Behandlungsarten

Soll eine chirurgische Therapie durchgeführt werden, so ist neben den beschriebenen Auswahlkriterien nach unseren Ergeb-

nissen damit zu rechnen, daß die Patienten mit HLHS Typ 2 und 3 die schlechteren Kandidaten für eine palliative oder korrigierende Operation darstellen. Hier ist wegen der oben beschriebenen pathologischen Veränderungen des Coronararteriensystems, aber auch des gesamten Herzens, eher die Transplantation angezeigt. Diese Differenzierung zwischen den einzelnen Typen des HLHS wurde bisher in der Literatur nicht durchgeführt.

Konsequenzen für das diagnostische Vorgehen

Das HLHS wird heute üblicherweise mittels Echokardiografie (54, 55) diagnostiziert, wobei auch für die Operation wichtige assoziierte cardiale Mißbildungen miterfasst werden können (7, 41, 60). Herzkatheter- und cineangiokardiografische Untersuchungen werden nur noch in seltenen Einzelfällen durchgeführt.
Will man die Kinder mit HLHS Typ 2 und 3 einer korrigierenden chirurgischen Therapie zuführen, so wird wegen der vorkommenden ventrikulo-coronaren Fisteln und der pathologischen Veränderungen des linken Ventrikels die echokardiografische Fisteldarstellung (13) oder die cineangiokardiografische Darstellung des Lumens des linken Ventrikels und beider Coronararterien notwendig.

Zur Einteilung und Nomenklatur des HLHS

Vielfach wurde und wird das klinische und pathologische Bild des HLHS unter dem Begriff "Aortenatresie" subsumiert.
Levs (50) Bezeichnung "Hypoplasia of the aortic tract complexes" brachte eine Begriffserweiterung, eine nochmalige Erweiterung des Begriffes kam durch die Bezeichnung "Hypoplastisches-Links-Herz Syndrom".
Die Ergebnisse dieser Arbeit zeigen auch, daß - vor allem für den Chirurgen, der sich mit dem HLHS befaßt - nunmehr der Zustand der Aortenklappe gegenüber dem der Mitralklappe in den Hintergrund rückt. Der Zustand der Mitralklappe näm-

lich ist entscheidend für die pathologischen Veränderungen des gesamten linken Herzens, vom Endokard über Myokard bis zu den Veränderungen der Coronarperfusion, von denen auch das rechte Herz betroffen werden kann. So wird vom Zustand der Mitralklappe nicht nur die Prognose, sondern auch die Art der chirurgischen Therapie abhängig.

Schlußfolgerung

Die Coronararterien beim HLHS sind - in unterschiedlichem Maße bei den einzelnen Typen - sowohl in pathologisch-anatomischer, histologischer und histometrischer Hinsicht gegenüber den Coronararterien beim normalen Neugeborenen verändert.

Zusammenfassung

Das Hauptanliegen dieser Arbeit war die systematische Untersuchung der Anatomie der Coronararterien bei den einzelnen Typen des HLHS und der Vergleich zur Coronaranatomie einer altersgleichen Kontrollgruppe ohne Herzfehler.
Dazu wurde eine neue, optimierte histometrische Methode zur Vermessung der epikardialen Coronararterien entwickelt, die gegenüber bisherigen Methoden den Vorteil einer Fehlerminimierung bei erheblicher Zeiteinsparung hat.
Mit dieser Methode wurde erstmalig ein Nomogramm der Gefäßwanddicke und des Gefäßlumenradius beim Neugeborenen erstellt und die epikardialen Coronararterien beim HLHS vermessen.
Die vermessenen Coronararterien wurden darüberhinaus histologisch untersucht und sowohl ihr Verlauf als auch ihr Versorgungstyp bestimmt.
Die quantitative Anatomie beim HLHS und die Histologie von Myokard und Endokard beim HLHS wurden in die Untersuchungen mit einbezogen. Die erhobenen Meßwerte am linken Ventrikel zeigten dem jeweiligen Grad der Hypoplasie entsprechende Unterschiede. Der rechte Ventrikel war bei allen untersuchten HLHS Typen vergrößert, seine Wand verdickt, das Pulmonalklappenostium vergrößert. Das Ostium der Trikuspidalklappe isi vor allem beim HLHS Typ 1 vergrößert, das Herzgewicht vor allem bei den HLHS Typen 2 und 3 erhöht.
Es wurde versucht, sowohl die neu erhobenen als auch bekannte klinische und pathologische Befunde mit weitgehend unbeachtet gebliebenen Befunden zur Embryologie der Coronararterien beim HLHS zu korrelieren.
Im Verlaufsmuster der Coronararterie beim HLHS zeigten sich nur geringe Veränderungen gegenüber den Kontrollherzen, beim HLHS Typ 1 fiel allerdings ein Überwiegen eines Linksversorgungstyps auf.
Bei der histologischen Untersuchung der Coronararterien zeigten sich Wandveränderungen vor allem der proximalen linken Coronararterie bei den HLHS Typen 2 und 3. Die für die

korrigierende Operation wichtige Voraussetzung, daß das Myokard des rechten Ventrikels beim HLHS nicht in einem für die Funktion bedeutendem Maße pathologisch verändert ist, wird durch unsere histologischen Befunde gestützt.
Allerdings ergaben sich Hinweise auf ventrikulo-coronare Fisteln bei etwa einem Drittel der Fälle mit HLHS Typ 2 und 3.
Wegen der pathologischen Veränderungen des Coronararterien-systems, aber auch des gesamten Herzens, bei den HLHS Typen 2 und 3 ist damit zu rechnen, daß für diese Patienten eher die Behandlung mit Herz- oder Herz-Lungentransplantation als mit einer palliativen oder korrigierenden Operation in Frage kommt.
In der Zusammenschau aller Befunde rückte im Unterschied zur bisherigen Betrachtungsweise der Zustand der Mitralklappe (ob stenotisch oder atretisch) gegenüber dem der Aortenklappe in den Vordergrund, da davon das anatomisch-pathologische Erscheinungsbild des HLHS wesentlich abhängt.

Literaturverzeichnis

1. Abramovici,A., Neufeld,H.N.:
Estimation of areas of histological sections. "A visoplan planimetric method."
Israel J.Med.Soc. 1, No.4: 569 (1965)

2. Andersen,E.D., Kelly,J.:
Endocardial fibroelastosis.
Pediatrics 4: 513 (1956)

3. Bailey,L.L.:
Clinical trials of cardiac xenotransplantation in newborns with hypoplastic left heart syndrome.
Proc. 2. World Congress Pediatr. Cardiol.: 682 (1985)

4. Barrett,A.M.:
Arterial measurements in the interpretation of cardiomegaly at necropsy: cardiac hypertrophy and myocardial infarction.
J.Path.Bact. 86: 9 (1963)

5. Becker,A.E., Losekot,T.G., Marcelletti,C., Anderson,R.H.:
Pediatric Cardiology. Vol.3.
Churchill Livingstone. London 1981

6. Bellet,S., Gouley,B.A.:
Congenital heart disease with multiple cardiac anomalies.
Amer.J.Med.Sci. 458 (1932)

7. Bharati,S., Nordenberg,A., Brock,R.R., Lev,M.:
Hypoplastic left heart syndrome with dysplastic pulmonary valve with stenosis.
Pediatr. Cardiol. 5: 127 (1984)

8. Blakeway,H.:
A hitherto undescribed malformation of the heart.
J.Anat. 52: 334 (1917/1918)

9. Blalock,A.C., Taussig,H.B.:
The surgical treatments of malformations of the heart in which there is pulmonary stenosis or pulmonary atresia.
J. Amer. Med. Assoc. 132: 627 (1946)

10. Brown,J.M.:
Histological examination of the ventricular myocardium in 62 cases of congenital heart disease.
Brit.Heart J. 26: 778 (1964)

11. Brownell,L.G., Shokeir,M.H.K.:
Inheritance of hypoplastic left heart syndrome (HLHS): Further observations.
Clin. Genetics 9: 245 (1976)

12. Cayler,G.G., Smeloff,E.A., Miller,G.E.jun.:
Surgical palliation of hypoplastic left side of the heart.
N.Engl.J.Med. 282: 780 (1970)

13. Chen,Ch.C., Hwang,B., Hsiung,M.C., Chiang, B.N., Meng,L.C., Wang,D.J., Wang,S.P,:
Recognition of coronary arterial fistula by doppler 2-dimensional echocardiography.
Amer. J. Cardiol. 53: 392 (1984)

14. Child,A.H., Kratzer,W., Sauer,U., Williamson,E.:
A family study of hypoplastic left heart syndrome.
Europ.J.Cardiol. 5/3: 303 (1977)

15. van Citters,R.L., Wagner,B.M., Rushmer,R.F.:
Architecture of small arteries during vasoconstriction.
Circ.Res.10: 668 (1962)

16. Clapp,J.F., Naeye,R.L.:
Intra uterine myocardial infarction.
J.Amer.Med.Assoc. 178/10: 1039 (1961)

17. Cook,T.A., Yates,P.O.:
A critical survey of techniques for arterial mensuration.
J.Path.108: 119 (1972)

18. Dbaly,J., Rychter,Z.:
The vascular system of the chick embryo. XVII. The development of branching of the coronary arteries in the chick embryo with experimentally induced left-half heart hypoplasy.
Folia Morphol. 4/XV: 137 (1967)

19. Dible,J.H.:
The ageing and collateral peripheral artery.
Lancet 1: 520 (1964)

20. Doty,D.B., Marvin,W.J., Schieken,R.M., Lauer,R.M.:
Hypoplastic left heart syndrome. Successful palliation with a new operation.
J.Thorac.Cardiovasc.Surg. 80: 148 (1980)

21. Eckner,F.A.O., Brown,B.W., Davidson,D.L., Glagov,S.:
Dimensions of normal human hearts.
Arch. Path. 88: 497 (1969)

22. Eckner,F.A.O., Brown,B.W., Overil,E., Glagov,S.:
Alterations of the gross dimensions of the heart and its structures by formalin fixation.
Virchows Arch.Abt.A.Path.Anat. 346: 318 (1969)

23. Elzenga,N., Gittenberger-de Groot,A.C.:
Coarctation and related aortic arch anomalies in hypoplastic left heart syndrome.
Internat.J. of Cardiol.8: 379-389 (1985)

24. Eriksson,B.O., Grant,C.A.:
What is the "hypoplastic left heart syndrome"?
Proc.Assoc.Europ.Paediat.Cardiol.VI: 29 (1970)

25. Ernst,E.:
Untersuchungen über Muskelkontraktion.
Pflügers Arch.ges.Physiol. 209: 613 (1925)

26. Essed,C.E., Klein,H.W., Krediet,P., Vorst,E.J.:
Coronary and endocardial fibroelastosis of the ventricles in the hypoplastic left and right heart syndrome.
Virchows Arch.A.Path.Anat.Histol. 308: 87 (1975)

27. Esterly,J.R., Oppenheimer,E.H.:
Some aspects of the cardiac pathology in infancy and childhood. I. Neonatal myocardial necrosis.
Bulletin of the John Hopkins Hospital 119: 191 (1966)

28. Esterly,J.R., Oppenheimer,E.H.:
Some aspects of the cardiac pathology in infancy and childhood. IV. Myocardial and coronary lesions in cardiac malformations.
Pediatrics 39: 896 (1967)

29. Ewald,C.A.:
Über die Veränderung kleiner Gefäße bei Morbus brightii und die darauf bezüglichen Theorien.
Virchows.Arch.Path.Anat.Physiol. 71: 453 (1877)

30. Freedom,R.M., Culham,J.A.C., Moes,C.A.F., Harrington,D.P.:
Selective aortic root angiography in the hypoplastic left heart syndrome.
Europ.J.Cardiol. 4/1: 25 (1976)

31. Friedman,S., Murphy,L., Ash,R.:
Congenital mitral atresia with hypoplastic nonfunctioning left heart.
Amer.J.Dis.Child. 90: 176 (1955)

32. Furuyama,M.:
Histometrical investigations of arteries in reference to arterial hypertension.
Tohoku J.Exp.Med. 76: 388-414 (1962)

33. Gaissmaier,U., Apitz,J.:
Klinik und Pathologie des hypoplastischen Linksherzsyndroms.
Zeitschr.Kreisl.Forsch. 61: 1003-1018 (1972)

34. McGarry,K.M., Taylor,J.F.N., Macartney, F.J.:
Aortic atresia occuring with complete transposition of great arteries.
Br. Heart J. 44: 711 (1980)

35. Gittenberger-de Groot,A.C.:
Het links hypoplastische hart als aangeboren afwijking.
Academisch Proefschrift. Leiden 1972

36. Gittenberger-de Groot,A.C., Wenink,A.C.G.:
Mitral atresia: Morphological details.
Br. Heart J. 51: 252 (1984)

37. Goerttler,K.:
Normale und pathologische Entwicklung des menschlichen Herzens.
Georg Thieme. Stuttgart 1958

38. Gould,S.E.:
Pathology of the heart and blood vessels.
Charles C. Thomas. Springfield/Illinois 1968

39. Gull,W.W., Sutton,H.G.:
On the pathology of the morbid state commonly called chronic Bright's disease with contracted kidney ("arterio - capillary fibrosis")
Trans.Med-Chir.Soc.Lond. 55: 273 (1872)

40. Guski,H., Schmidt,R., Eckert,H., Golosubow,A.:
Histometrische Befunde nach Diffusions- und nach Perfusionsfixierung von Aorta und Organarterien bei Kaninchen.
Exp.Path.5: 154 (1971)

41. Hawkins,J.A., Doty,D.B.:
Aortic atresia: Morphologic characteristics affecting survival and operative palliation.
J.Thorac.Cardiovasc.Surg. 88: 620 (1984)

42. Haworth,S.G., Reid,L.:
Quantitative structural study of pulmonary circulation in the newborn with aortic atresia, stenosis or coarctation.
Thorax 32: 121 (1977)

43. Heintzberger,C.F.M.:
De relatie van myocardstructuur en vascularisatiepatroon in de ventrikelwand van kip, rat en mens, tijdens de ontwikkeling.
Academisch Proefschrift: Amsterdam 1982

44. van der Horst,R.L., Hastreiter,A.R., DuBrow,I.W., Eckner,F.A.O.:
Pathologic measurements in aortic atresia.
Am. Heart J. 106/6: 1411 (1983)

45. Johnson,G.:
On certain points of the anatomy and pathology of Bright's disease of the kidney. II. On the influence of the minute blood vessels upon the circulation.
Trans-Med.-Chir.Soc.Lond. 51: 57 (1868)

46. Kanjuh,V.I., Eliot,R.S., Edwards,J.E.:
Coexistent mitral and aortic valvular atresia. A pathologic study of 14 cases.
Amer.J.Cardiol.15: 611 (1965)

47. Keith,J.D., Rowe,R.D., Vlad,P.:
Heart disease in infancy and childhood.
Macmillan Publishing Co., Inc.. New York 1978

48. Künzel,W., Ziegert,D.:
Kombination einer angeborenen Aortenklappenatresie mit Anastomosen zwischen Koronararterien und linkem Ventrikel.
Zentralbl.allg.Path. 113: 38 (1970)

49. Lang,P., Norwood, W.I.:
Hemodynamic assessment after palliative surgery for hypoplastic left heart syndrome.
Circulation 68,1: 104 (1983)

50. Lev.M.:
Pathologic anatomy and interrelationship of hypoplasia of the aortic tract complexes.
Lab.Invest. 1: 61 (1951)

51. Levitsky,S., van der Horst,R.L., Hastreiter,A.R., Eckner,F.A., Bennett,E.J.:
Surgical palliation in aortic atresia.
J.Thorac.Cardiovasc.Surg. 79: 456 (1980)

52. Lumb,G., Dawkins,W.A.:
Congenital atresia of mitral and aortic valves with vestigial left ventricle. (Three cases).
Amer.Heart J.60: 378 (1960)

53. Luna,R.L., Santos,G.L., Sznejder,M.A.:
Aortic atresia.
Brit.Heart J. 25: 405 (1962)

54. Meyer,R.A., Schwartz,D.C., Kaplan, S.:
The diagnosis of aortic atresia by echocardiography.
Amer. J. Cardiol. 29: 28 (1972)

55. Meyer,R.A., Kaplan,S.:
Echocardiography in the diagnosis of hypoplasia of the left or right ventricle in the neonate.
Circulation 46: 55 (1972)

56. Minot,Ch.S.:
On a hitherto unrecognized form of blood circulation without capillaries in the organs of vertebrates.
Proc. Boston Soc. Nat. Hist. 29: 185 (1901)

57. Mitchell,S.L., Korones,S.B., Berendes,H.W.:
Congenital heart disease in 56109 births: Incidence and natural history.
Circulation 43: 323 (1971)

58. Mohri,H., Horiuchi,T., Haneda,K., Sato,S., Kahata,O., Ohmi,M., Ishizawa,E., Kagawa,Y., Fukuda,M., Yoshida,Y, Shima,T.:
Surgical treatment for hypoplastic left heart syndrome.
J.Thorac. Cardiovasc.Surg. 78: 223 (1979)

59. Monie,I.W., De Pape,A.D.J.:
Congenital aortic atresia. Report of one case with an analysis of 26 similar reported cases.
Amer.Heart J. 40: 595 (1950)

60. Moulton,A.L., Anderson,R.H., Zuberbuhler,J.R.:
"Hypoplastic left heart" - Anatomic variations with surgical palliation in view.
Abstr. 2nd World Congress Ped. Cardiol.. New York 1986

61. Müller,A.:
Physiologie des Koronarkreislaufs.
Cardiologia 40: 62 (1962)

62. Naeye,R.L.:
Pulmonary vascular changes with chronic unilateral pulmonary hypoxia.
Circ.Res. 17: 160 (1965)

63. Naeye,R.L.:
Arteriolar abnormalities with chronic systemic hypertension.
Circulation 35: 662 (1967)

64. Neill,C.A., Tuerk,J.:
Aortic atresia, hypoplasia of the ascending aorta and underdeveloped left ventricle.
In: Hamish Watson (ed): Pediatric Cardiology.
Lloyd-Luke. London 1968

65. Neufeld, H.N., Wagenvoort,C.A., Edwards,J.E.:
Coronary arteries in infants, juveniles and young adults.
Lab.Invest. 11: 837 (1962)

66. Neumann,M.P., Heidelberger,K.G., Dick,M., Rosenthal,A.:
Pulmonary vascular changes associated with hypoplastic left ventricle syndrome.
Ped.Cardiol. 1: 301 (1980)

67. Noonan,J.A., Nadas,A.S.:
The hypoplastic left heart syndrome. An analysis of 101 cases.
Pediat.Cli.N.Amer. 5: 1029 (1958)

68. Norwood,W.I., Kirklin,J.K., Sanders,S.P.:
Hypoplastic left heart syndrome: Experience with palliative surgery.
Amer.J.Cardiol. 45: 87 (1980)

69. Norwood,W.I., Lang,P., Castaneda,A.R., Campbell,D.N.:
Experience with operations for hypoplastic left heart syndrome.
J.Thorac.Cardiovasc.Surg. 82: 511 (1981)

70. Norwood,W.I., Lang,P. Hansen,D.D.:
Physiologic repair of aortic atresia - hypoplastic left heart syndrome.
N.Engl.J.Med. 308: 23 (1983)

71. Obrucnik,M., Malinsky,J., Lichnovsky,V.:
Elektronenmikroskopisches Bild der Gefäßentwicklung im menschlichen Herzen während der embryonalen Frühstadien.
Acta Univ.Polackianae Olomucensis-Tom. 64 Facultatis Medicae: 237 (1972)

72. O Connor,W.N., Cash,J.B., Cottril,C.M., Johnson,G.L., Noonan,J.A.:
Ventriculocoronary connections in hypoplastic left hearts: An autopsy microscopic study.
Circulation 66/5: 1078 (1982)

73. Okada,R., Murao,S., Saito,M., Ueda,H.:
A graphical method for evaluation of narrowing of the coronary arteries with special references to intramural arteriosclerosis.
Jap.Heart.J. 3: 13 (1962)

74. Painter,R.C., Hines,E.A., Edwards,J.E.:
Measurement of arterioles in coarctation of the aorta.
Circulation 6: 727 (1952)

75. Pesonen,E.:
Coronary wall thickening in children.
Atherosclerosis 20: 173 (1974)

76. Pesonen,E., Hirvonen,J., Laaksonen,H., Möttönen,M., Raekallio,J., Akerblom,H.K.:
Morphometry of coronary arteries: Its use in children one year of age or older.
Arch.Path.Lab.Med. 106: 381 (1982)

77. Pesonen,E., Martimo,P., Rapola,J.:
Histometry of the arterial wall.
Lab.Invest. 30: 550 (1974)

78. Peterson,Ch.R.,Bramwit,D.N., Craig,D.E., Jones,R.C.:
Aortic valvular atresia and premature closure of the foramen ovale. Case report with clinical, angiographic, and autopsy findings.
J.Thorac.Cardiovasc.Surg. 58: 79 (1969)

79. Van Praagh,R., Bernhard,W.F., Rosenthal,A., Parisi,L.F., Fyler,D.C.:
Interrupted aortic arch: Surgical treatment.
Amer.J.Cardiol. 27: 200 (1971)

80. Rabinovitch,N., Haworth,S.G., Castaneda,A.R., Nadas,A.S., Reid,L.M.:
Lung biopsy in congenital heart disease: A morphometric approach to pulmonary vascular disease.
Circulation 58: 1107 (1978)

81. Raghib,G., Bloemendaal,R.D., Kanjuh,V.I., Edwards,J.E.:
Aortic atresia and premature closure of foramen ovale. Myocardial sinusoids and arteriovenous fistulas serving as outflowchannel.
Amer.Heart.J. 70: 467 (1965)

82. Rashkind,W.J., Miller,W.W.:
The creation of a atrial septal defect without thoracotomy.
J.Amer.Med.Assoc. 196: 991 (1966)

83. Roberts,W.C., Jones,A.A.:
Quantitation of coronary arterial narrowing at necropsy in sudden coronary death.
Amer.J.Cardiol. 44: 39 (1979)

84. Roberts,W.C., Jones,A.A.:
Quantification of coronary arterial narrowing at necropsy in acute transmural myocardial infarction.
Circulation 61: 786 (1980)

85. Roberts,W.C., Virmani,R.:
Quantification of coronary arterial narrowing in clinically - isolated unstable angina pectoris.
Amer.J.Med. 67: 792 (1979)

86. Robertson,J.H.:
The significance of intimal thickening in the arteries of the newborn.
Arch.Diseases Childhood 35: 588 (1961)

87. Rowe,R.D., Cleary,T.E.:
Congenital cardiac malformation in the newborn period.
Canad.Med.Assoc.J. 83: 229 (1960)

88. Rowlatt,U.F., Rimoldi,H.J.A., Lev,M.:
The quantitative anatomy of the normal childs heart.
Pediat.Clin.N.Amer. 10: 499 (1963)

89. Rychter,Z., Ostadal,B.:
Fate of "sinusoidal" intertrabecular spaces of the cardiac wall after development of the coronary vascular bed in chick embryo.
Folia Morphol. 19/1: 113 (1971)

90. Saied,A., Folger,G.M.:
Hypoplastic left heart syndrome. Clinicopathologic and hemodynamic correlation.
Amer.J.Cardiol. 29: 190 (1972)

91. Sauer,U.:
The hypoplastic left heart syndrome.
In: Graham,G., Rossi,E.: Heart disease in infants and children.
Edward Arnold Publ.. London 1980

92. Schuhmacher,G., Bühlmeyer,K.:
Diagnostik angeborener Herzfehler.
Perimed. Erlangen 1978

93. Sinha,S.N., Rusnak,S.L., Sommers,H.M., Cole,R.B., Muster,A.J., Paul,M.H.:
Hypoplastic left ventricle syndrome. Analysis of thirty autopsy cases in infants with surgical considerations.
Amer.J.Cardiol. 21: 166 (1968)

94. Suwa,N., Takahashi,T., Arai,S., Furuyama,M., Sasaki,Y.:
Igakunoayumi 37: 188 (1961)

95. Taussig,H.B.:
Clinical and pathological findings in aortic atresia or marked hypoplasia of the aorta at its base.
Bulletin of the John Hopkins Hospital 76: 75 (1945)

96. Velican,C., Velican,D.:
Histogenetic differences between parent and daughter vessels of human coronary arteries.
Atherosclerosis 26: 273 (1977)

97. Virmani,R., Roberts,W.C.:
Quantification of coronary arterial narrowing and of left ventricular myocardial scarring in healed myocardial infarction with chronic, eventually fatal, congestive cardiac failure.
Amer.J.Med. 68: 831 (1980)

98. Vlodaver,Z, Neufeld,H.N.:
The coronary arteries in coarctation of the aorta.
Circulation 37: 449 (1968)

99. Walker,R., Klinek,G.H.jr.:
Congenital aortic and mitral atresia.
Amer.Heart J. 24: 752 (1942)

100. Watson,D.G., Rowe,R.D.:
Aortic valve atresia. Report of 43 cases.
J.Amer.Med.Assoc. 179: 112 (1962)

Bei den Folgenden möchte ich mich sehr herzlich bedanken:

Dr.Ursula Sauer
Dr.Adriana C.Gittenberger-deGroot
Dr.Rudolf Babic
Dr.Arnold Wenink
Dr.Frank van Gils
Prof.A.Oppenheimer-Dekker
Leonie Pronk
Steve Balteskonis
Christine Panowsky
Renate und Dr.Max Geishauser
Sandro Raubert
Uta Kamousis
Ludwig Wilhelm und Kompanion
Dr.Richard Salm
Fr.M.Wolf, München
Prof.Dr.K.Bühlmeyer
Prof.Dr.Steding
J.Lens
J.Tinkelenberg
Fr.Kalkhoven
Dr.R.Feldhuizen
Dick van Velzen
Dr.E.Pesonen
Dr.Deml
Prof.Dr.Griem
Dr.J.Gahm
Fa.Kontron
Dr.Redel
Prof.Ebner
Tine Geishauser (not least)

Lebenslauf

Maximilian Renatus Geishauser

geboren am	29.Mai 1956 in Simbach am Inn
Eltern	Renate Geishauser, geborene Chodura Hausfrau, früher Lehrerin Dr.Max Geishauser Tierarzt
Geschwister	Thomas Donatus, geboren 1957 Tierarzt Elisabeth Maria, geboren 1961 Studentin
1956 - 1962	Kindheit in Simbach am Inn
1962	Wohnortwechsel nach Wittibreut
1962 - 1966	Volksschule Wittibreut
1966 - 1975	Gymnasium Simbach am Inn
1975 - 1976	Studium der Rechtswissenschaften in Freiburg im Breisgau
1976 - 1977	Gasthörer an der Universität Innsbruck
1977	Medizinstudium in Chieti / Italien
1977 - 1984	Medizinstudium an der Ludwigs - Maximilians Universität München
1984	Heirat mit Christine Panowsky Studienreferendarin
seit 1985	Assistenzarzt in der Chirurgischen Universitätsklinik Freiburg Ärztlicher Direktor: Prof.Dr.E.H.Farthmann
1985	Geburt des Sohnes Tilman
1986	Geburt des Sohnes Lukas